Cirugía de los vértigos

J Magnan
A Chays
P Locatelli

© 2000, Editions Scientifiques et Médicales Elsevier SAS, París. Todos los derechos reservados.

Introducción

La cirugía de los vértigos es una cirugía funcional. Por principio, no debe acarrear secuelas suplementarias, particularmente en la función auditiva y en el nervio facial. Las técnicas actuales satisfacen esta exigencia.

La cirugía de los vértigos no ha cambiado esencialmente sus técnicas en el transcurso de las dos últimas décadas. En cambio, son las indicaciones operatorias las que se han modificado y precisado. Las clásicas intervenciones «menores» de descompresión han disminuido su frecuencia, mientras que las intervenciones «mayores» otoneurológicas de neurotomía vestibular se efectúan más a menudo. El criterio de morbilidad ha sido reemplazado por el criterio de eficacia. Las intervenciones otoneuroquirúrgicas, al reducir al máximo sus riesgos han puesto de manifiesto su eficacia casi constante, si la indicación es correcta. De este modo, la antigua vía posterior, considerada a partir de Cushing como peligrosa, gracias al progreso de la microcirugía y de la anestesiología, se ha convertido en la vía de acceso «a minima» retrosigmoide, cuyo carácter atraumático representa un adelanto quirúrgico con respecto a la vía suprapetrosa y a la vía retrolaberíntica.

La cirugía de los vértigos puede y debe obtener la curación de las alteraciones del equilibrio con conservación de la audición.

No todos los fracasos del tratamiento médico son indicaciones quirúrgicas. El acto quirúrgico puede tener sólo dos métodos de acción sobre la patología vertiginosa.

— *Suprimir la causa*

Suprimiendo la causa irritativa responsable, se cura el vértigo síntoma de la afección orgánica; es el caso, por ejemplo, de la otitis crónica complicada, o del neurinoma del nervio acústico. Esta cirugía es específica y habitualmente no se considera en el campo de la cirugía de los vértigos.

— Crear una situación periférica estable con el fin de permitir una compensación neurológica, llamada vestibular:
  — ya sea a través de intervenciones conservadoras con propósito etiopatogénico:
    — cirugía del hydrops laberíntico;
    — cirugía del vértigo paroxístico benigno;
  — o mediante las intervenciones destructivas:
    — neurotomía;
    — laberintectomía.

Jacques Magnan : *Chef du service d'ORL et chirurgie cervicofaciale, professeur des Universités.*
André Chays : *Praticien hospitalier.*
Patrick Locatelli : *Interne des Hôpitaux.*
Hôpital Nord, chemin des Bourrellys, 13915 Marseille cedex 20.

Proponiendo la supresión funcional de un órgano sensorial para asegurar la curación de una sintomatología clínica, como el vértigo, puede cuestionarse si esta secuela definitiva no servirá tan sólo para agravar el desequilibrio. No obstante, el conjunto de las adquisiciones fundamentales demuestra que la desaferentación quirúrgica del laberinto posterior sigue siendo la mejor actitud terapéutica para el paciente con un vértigo invalidante en tanto que se ignore la fisiopatología exacta y la terapéutica médica específica de la enfermedad vertiginosa.

La cirugía de los vértigos se basa en dos nociones clínicas: el vértigo debe ser periférico, el vértigo debe ser invalidante.

Vértigo periférico

Es irregular tanto en su manifestación como en su evolución.

Si bien la intensidad, la duración, el carácter fluctuante de las crisis, asociadas a su vez a signos auditivos unilaterales, son datos bien específicos de una lesión laberíntica, toda alteración aislada del equilibrio puede ser el signo de presentación de una afección vestibular unilateral.

El otorrinolaringólogo debe no sólo eliminar los vértigos centrales, sino también y sobre todo demostrar la lesión periférica. De ahí la importancia de la anamnesis que es el tiempo esencial del examen, y de los exámenes vestibulares en la medida que sean realizados lo más rápidamente posible después de la crisis de vértigo, por un médico especializado con una técnica perfecta y un material eficiente.

La diferencia fundamental entre los vértigos de origen periférico y los de origen central es que en el primer caso una compensación vestibular es siempre posible mientras que en el segundo a menudo no lo es y casi siempre es aleatoria.

La cirugía de los vértigos tiene únicamente una acción periférica dirigida a suprimir el estímulo nociceptivo y a crear una situación vestibular estable. Requiere que los centros nerviosos estén indemnes para obtener una compensación neurológica y una curación desde el punto de vista clínico.

Vértigo invalidante

El vértigo es invalidante por sí mismo, por su consecuencia auditiva y por su consecuencia socioprofesional *(cuadro I).*

A dichas consecuencias socioprofesionales, se pueden añadir las repercusiones sobre la conducción de un vehículo. Antes de tomar la decisión quirúrgica, el 43 % de los pacientes ya no conducía, otro 43 % tenía miedo a conducir y limitaba sus desplazamientos, y el 14 % restante no se había visto afectado *(cuadro II).*

La capacidad de volver a conducir un vehículo es un excelente criterio de curación.

Cuadro I. – Características invalidantes en 135 personas con enfermedad de Ménière, operados por neurotomía vestibular.

Duración de la evolución	media 6 años
Frecuencia de las crisis	cotidiana 38 % semanal 44 % mensual 18 %
Período intercrítico	inestabilidad 60 % asintomático 40 %
Audición	inutilizable 10 % alterada 45 a 55 db 80 % subnormal 10 %

Cuadro II. – Consecuencia profesional del vértigo.

Situación preoperatoria en 135 casos de neurotomía vestibular	
Despido	18 %
Interrupción de la actividad profesional	21 %
Interrupciones frecuentes del trabajo	15 %
Disminución de la actividad	24 %
Sin actividad profesional	24 %
Sin repercusión	3 %

Cirugía de descompresión del hydrops *(fig. 1)*

CIRUGÍA DEL SACO ENDOLINFÁTICO

Esta operación goza de un prestigio indiscutible relacionado con su carácter histórico y sus fundamentos fisiopatológicos [106].

Historia

La cirugía de descompresión del saco endolinfático propuesta en 1927 por Portmann [84] ha evolucionado hacia una cirugía de drenaje hacia los espacios meníngeos (House, 1962) o hacia la apófisis mastoides (Shea, 1966). Diferentes shunts han sido propuestos para mantener la abertura del saco y el drenaje del líquido endolinfático: lámina de Teflon (Shea, 1966), válvula unidireccional (Arenberg, 1978), tubo capilar (Morrisson, 1979), silicona en T (Paparella, 1981), sin modificación significativa de los resultados.

Fisiopatología

Esta cirugía con carácter etiopatogénico se basa en las propiedades dinámicas del sistema endolinfático. La teoría longitudinal de Guild (1927) y la teoría radial de Naftalin y Harrison (1958), que no son incompatibles, consideran al saco endolinfático como el vaso de expansión de este sistema líquido. La idea original de Portmann ha sido por tanto descomprimir el saco endolinfático interviniendo sobre las estructuras que le rodean. El papel teórico de «válvula» [83] ha sido introducido por Hallipike y Cairns (1938) en base a estudios anatomopatológicos que ponen en evidencia la dilatación del sistema endolinfático. Este hydrops laberíntico por hiperpresión endolinfática sería secundario a una disminución de la reabsorción de la endolinfa por fibrosis del saco. Si bien esta hipótesis aún se discute, el principio permanece.

Indicaciones

La principal ventaja de la cirugía del saco endolinfático es la de ser una cirugía no destructiva [6], fácilmente realizable [88], con un mínimo riesgo de complicaciones. El 36 % de los otólogos la recomienda en primera intención [100] como tratamiento de los vértigos invalidantes con una buena audición o una audición fluctuante. En consecuencia, se la indica en el comienzo de la historia natural de la enfermedad de Ménière. Las pruebas osmóticas positivas son elementos decisivos importantes para algunos autores, principalmente la prueba con glicerol con control electrococleográfico según la técnica de Aran [86].

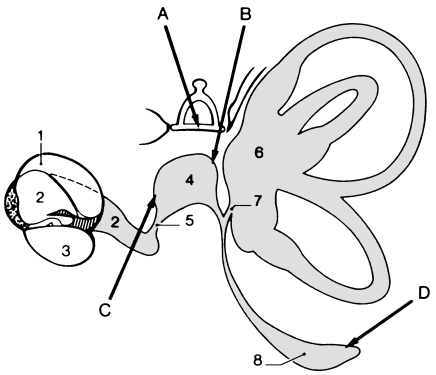

1 *Cirugía de descompresión del hydrops laberíntico.*
A. Platinotomía de descompresión.
B. Saculotomía.
C. Cocleosaculotomía.
D. Descompresión del saco endolinfático.
1. Rampa vestibular; 2. rampa coclear; 3. rampa timpánica; 4. sáculo; 5. ductus reuniens de Hensen; 6. utrículo; 7. válvula utriculoendolinfática de Bast; 8. saco endolinfático.

Técnica

— El *saco endolinfático* constituye la prolongación distal dentro de la duramadre del laberinto membranoso. De forma ovalada y de 7 a 16 mm de largo por 5 a 10 mm de ancho, se sitúa en la parte superointerna de la fosita ungueal. Esta fosita es una depresión ósea en forma de corte de uña de la cara cerebelosa del peñasco, entre el conducto auditivo interno por delante y el surco sigmoide por detrás, entre el seno petroso superior hacia arriba y el extremo inferior de este mismo surco sigmoide por abajo.

— El *paciente* se prepara del mismo modo que para cualquier cirugía otológica transmastoidea:
- — anestesia general o local;
- — incisión retroauricular.

— La *mastoidectomía* se realiza esqueletizando el seno sigmoide y la duramadre de la fosa posterior, y localizando a nivel del aditus ad antrum el eje del conducto semicircular externo *(fig. 2)*. El descubrimiento de la tercera porción del nervio facial así como la esqueletización del conducto semicircular posterior para obtener «la línea azul» del conducto membranoso [52, 86] no son habitualmente necesarios.

— El *saco endolinfático* representa un desdoblamiento de la duramadre de aspecto más nacarado en relación con el color blanco azulado de la duramadre. A veces está «marcado» por una arteriola que sigue su eje desde el seno sigmoide venoso a la zona retrofacial. Su posición en altura sobre la duramadre recibió una clasificación anatómica por parte de Arenberg [6]. El saco endolinfático se sitúa siempre por debajo y por detrás del conducto semicircular posterior, es decir por debajo de una línea que prolonga por detrás el eje longitudinal del conducto semicircular externo (línea de Donaldson).

— La *descompresión* debe afectar a todo el saco, y principalmente la «pars rugosa» funcional. Para conseguirlo, con una pequeña fresa diamantada se descomprime el saco de la

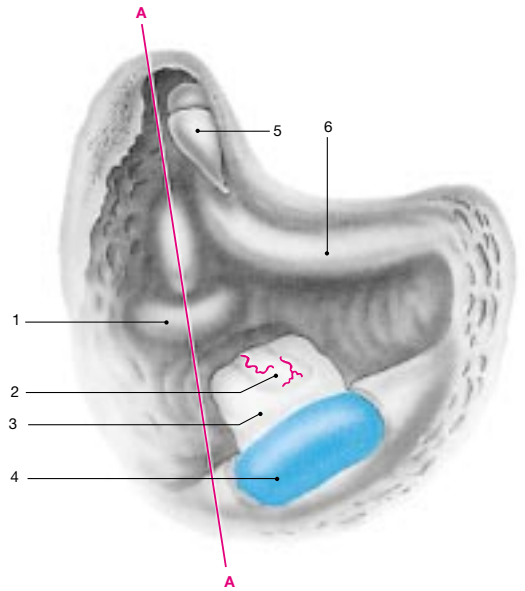

2 *Descompresión del saco endolinfático.*
Vía transmastoidea del lado derecho.
1. Conducto semicircular posterior; 2. saco endolinfático; 3. duramadre fosa cerebelosa; 4. seno sigmoide; 5. yunque; 6. nervio facial.
A - A. Línea de Donaldson.

forma más anterior posible, para alcanzar el acueducto del vestíbulo, preservando el conducto semicircular posterior inmediatamente por delante y hacia afuera.

— La *abertura en saco* se efectúa con un bisturí puntiagudo. La luz del saco está bien identificada por su aspecto brillante. A veces puede verse exudar un poco de endolinfa.

— La permanencia de la *fistulización* del saco endolinfático ha promovido numerosas variantes técnicas:

— simple abertura;

— cobertura por un colgajo musculoaponeurótico;

— drenaje hacia la apófisis mastoides mediante una lámina de silicona [10, 80, 83], teflón, un catéter fino, una válvula [5] o esponja reabsorbible de gelatina;

— drenaje hacia los espacios meníngeos mediante abertura de la hoja dural interna del saco endolinfático con o sin tubo de drenaje.

En este último caso, la zona del saco endolinfático debe ser ampliamente recubierta con un injerto conjuntivo para prevenir todo riesgo de fístula de líquido cefalorraquídeo.

Complicaciones

Son excepcionales. Solamente la pérdida auditiva postoperatoria por abertura del conducto semicircular posterior representa un riesgo valorado entre el 1 y el 3 %.

Resultados

Es muy difícil efectuar la comparación estadística de las series procedentes de equipos diversos, compuestas de enfermos elegidos según criterios disímiles [83].

El porcentaje de éxito, y del consecuente control de los vértigos, gracias a la cirugía del saco endolinfático oscila entre el 35 y 80 % según las series. Brackmann y Nissen [12] no encuentran diferencia en los resultados cuando la fistulización del saco se hace hacia los espacios meníngeos o hacia la apófisis mastoides. Las dos actitudes permiten un buen resultado en el 67 % de los casos.

Los resultados sobre la audición también presentan diversas apreciaciones, con mejorías auditivas que varían entre el 6 y el 44 %.

Los acúfenos son controlados en el 15 al 79 % de los casos.

Observaciones

La cirugía del saco endolinfático, a pesar de su antigüedad, siempre ha provocado numerosas controversias. Sus bases fisiopatológicas continúan siendo muy hipotéticas. No se ha probado que un drenaje del saco pueda afectar al sistema endolinfático e intervenir sobre el hydrops. Además, igual que con cualquier incisión, la herida quirúrgica causa su propia fibrosis, la cual tiende a obliterar tanto al saco como al shunt, convirtiendo de ese modo en aleatoria la existencia o la permanencia de cualquier descompresión.

— Schuknecht [93] pone en duda la realidad de la descompresión quirúrgica del saco, que para él representaba un «insulto» a la fisiología del laberinto.

— El drenaje de un sistema que contiene sólo 0,008 ml de endolinfa parece ilusorio (Guttich, 1968).

— Thomsen [105], en un estudio clínico comparativo de dos grupos: uno operado de descompresión del saco endolinfático y otro placebo por simple mastoidectomía, no refiere ninguna diferencia significativa en los resultados funcionales de las dos series. Por razones evidentes de ética, este estudio no puede ser reproducido en la actualidad.

— Silverstein [99] compara y sigue la evolución de dos grupos de enfermos que necesitan la cirugía de descompresión del saco, uno la acepta, y el otro la rehúsa. Con el paso del tiempo, después de 8 años, existe el mismo porcentaje de ausencia de vértigos en ambos grupos (70 %).

Los autores se interrogan si el concepto de descompresión del saco endolinfático aún es actual y si todavía se debe considerar a la descompresión del saco endolinfático en «primera línea quirúrgica». Estos cuestionamientos aún no han recibido una clara respuesta en la literatura médica.

Ellos consideran que la cirugía del saco endolinfático puede ser útil para los pacientes que tienen clínicamente una audición fluctuante y que responden en forma positiva a la prueba con glicerol [5], así como a los pacientes que presentan un ancho acueducto del vestíbulo en el análisis radiológico preoperatorio (Austin, 1984).

PROCESOS DE DESCOMPRESIÓN INTRALABERÍNTICA *(fig. 3)*

Tienen en común:

— el principio: obtener un drenaje directo o indirecto del exceso de endolinfa hacia el compartimento perilinfático;

— la simplicidad técnica, vía endaural y anestesia local;

— el riesgo elevado de cofosis postoperatoria.

Saculotomía de Fick [27]

El hydrops laberíntico induce una distensión importante del sáculo, de manera tal que la pared externa del sáculo entra en contacto con la cara interna de la base del estribo. Esta dilatación sacular sería debida a una disfunción de la válvula utriculoendolinfática de Bast [27].

Por vía endaural, se expone la región de la fosa oval. Se perfora la base del estribo con una aguja fina. La aguja se hunde unos 2 mm en el interior del vestíbulo para descomprimir el sáculo dilatado y después se retira. La punción se recubre por medio de la mucosa.

Los vértigos se curan en el 60 % de los casos y la audición se pierde o disminuye en el 54 % [110].

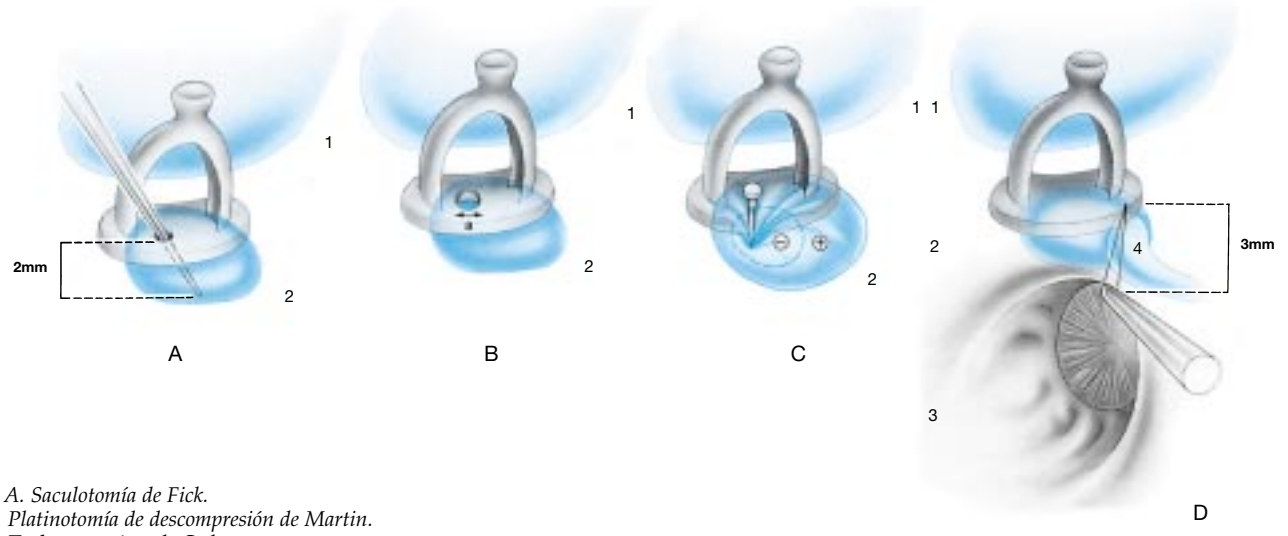

3 *A. Saculotomía de Fick.*
B. Platinotomía de descompresión de Martin.
C. Tack-operation *de Cody.*
D. Cocleosaculotomía de Schuknecht.
1. Utrículo; 2. sáculo 3. ventana redonda; 4 conducto coclear.

Platinotomía de descompresión de Martin

La trepanación de la platina tiene un doble efecto [69]:
— un efecto inmediato que permite al sáculo expandirse más libremente;
— un efecto remanente: la reabsorción y la descompresión de la perilinfa deben acarrear una disminución de la producción de endolinfa de la cual es la precursora.

Por vía transmeatal de Rosen se practica una platinotomía calibrada de 0,8 a 0,9 mm. La abertura platinaria se recubre solamente con un fragmento de esponja reabsorbible de gelatina. La importancia de la platinotomía es un dato importante de la eficacia de la descompresión.

La indicación quirúrgica es la «antigua enfermedad de Ménière» con mala audición. El autor refiere en una serie de 118 casos: 83 % de curación o mejoría de los síntomas vertiginosos, 28 % de audición inalterada o mejorada, y 71 % de agravación auditiva.

Tack operation de Cody

Se trata de una modificación para que perdure la saculotomía de Fick. Un clavo transplatinario de 0,1 mm de grosor se coloca sobre la parte posterior de la platina, de este modo, con cada compresión del hydrops, el sáculo dilatado acaba perforándose [22].

Shunt otic-perotic de House y Pulec

Se trataba de la colocación, pasando por la ventana redonda, de un tubo muy pequeño a través de la membrana basilar con el fin de realizar una comunicación entre la rampa timpánica y la rampa coclear. Esta operación ha sido abandonada por sus propios autores debido a las cofosis postoperatorias.

Cocleosaculotomía de Schuknecht

Schukneht [92] describió esta operación luego de haber observado que la fractura de la lámina espiral induce una fistulización persistente entre la rampa timpánica y la rampa vestibular.

La caja timpánica se expone por vía endaural. Un gancho de ángulo recto de 3 mm introducido a través de la ventana redonda es dirigido hacia la ventana oval y hundido en toda su longitud para provocar una ruptura de la lámina espiral y una abertura del conducto coclear. La ventana redonda se cierra por medio de tejido conjuntivo.

El autor refiere el 72 % de vértigos controlados en una serie de 90 pacientes. Este procedimiento está indicado en la persona de edad avanzada con mal estado general y con una mala reserva coclear [10].

Neurotomía vestibular

Historia

En 1874, Charcot escribió que la sección del octavo par craneal podría aportar una solución para los casos de los pacientes que padecían vértigos. Los pioneros de esta cirugía, realizada por vía suboccipital y bajo anestesia local, fueron Frazier (1912), Dandy (1928), Cairns y Brain (1933), Aubry y Ombredanne (1935), y MacKensie (1936).

En 1941, Dandy [23] refiere una experiencia de 401 pacientes operados de neurotomía vestibular. Después de la Segunda Guerra mundial, la neurotomía vestibular fue olvidada hasta que volvió a ser valorada por Rouse (1961) y luego por Fisch (1971), quienes describen entonces la vía suprapetrosa.

Fisiopatología

La existencia de un fenómeno de recuperación funcional después de destrucción laberíntica es conocida empíricamente desde hace tiempo (Flourens, 1824).

Los recientes trabajos científicos [in 57] (Berthoz, Clément, Lacour, Xerri, Freyss) concernientes a esta restauración de las funciones nerviosas después de laberintectomía o neurotomía vestibular unilateral constituyen una etapa concluyente para justificar la cirugía de los vértigos periféricos gracias a los fenómenos de compensación vestibular.

La *compensación vestibular* es el conjunto de los procesos de reorganización neurológica que permite recuperar el equilibrio después de una lesión vestibular.

El vestíbulo o laberinto posterior es un receptor mecánico esencial en la fisiología del equilibrio. Este sensor coopera funcionalmente a nivel de los nódulos vestibulares con otras dos aferencias: el sistema visual y el sistema somestésico.

El conjunto de las informaciones de los diferentes captadores periféricos será coordinado en la «maquinaria cerebral».

Cualquier lesión brusca del sistema vestibular periférico induce diferentes síndromes reaccionales que van a desaparecer progresivamente, y la persona recuperará una apariencia de normalidad.

Se pueden descomponer estos acontecimientos en tres fases.

— La fase crítica, invalidante, dura de algunos minutos a una semana por frustración de información e inhibición de nódulos vestibulares homolaterales al lado enfermo.

Esto tiene como consecuencias:

— una alteración de las percepciones vestibulooculares y vestibuloespinales y por consiguiente una desviación conjugada de los ojos hacia el lado de la lesión, con movimientos bruscos que definen un nistagmo de dirección opuesta y una atracción del cuerpo del lado de la lesión;

— y una alteración de las vías vestibulorreticulocorticales, que provocan sensación vertiginosa y perturbaciones neurovegetativas.

— La fase de regresión rápida (7 a 14 días) es muy importante pero incompleta.

El primer elemento de compensación frente a esta incoherencia sensorial lo brinda el cerebelo, que inhibirá los nódulos vestibulares del lado intacto y creará las condiciones para un nuevo estado de equilibrio reduciendo las asimetrías de funcionamiento.

— La fase de restauración funcional es progresiva, de 14 días a 2 meses, con desaparición total de los desórdenes oculomotores, posturales y locomotores.

Esta compensación vestibular utiliza los mecanismos de plasticidad cerebral para desinhibir los nódulos vestibulares del lado afectado:

— para la preponderancia y el aporte de las informaciones visuales y propioceptivas;

— para el incremento de la eficacia del sistema comisural a partir de los nódulos vestibulares contralaterales.

La compensación vestibular central es por tanto un mecanismo de adaptación lentamente progresivo, que necesita un estado periférico estabilizado. Si el tratamiento médico no logra bloquear las fluctuaciones patológicas de la sensibilidad del captador vestibular, este mecanismo de compensación está destinado al fracaso.

En este caso será necesario indicar una neurotomía vestibular que permitirá, gracias a una posible compensación, curar este vértigo invalidante sin modificar la audición.

Indicaciones

Ahora que se ha comprobado que la compensación central llamada vestibular se ejerce mejor en un paciente monolaberíntico que en una persona que presenta alteraciones laberínticas repetidas, la neurotomía vestibular está unánimemente reconocida como una operación apta para curar de forma definitiva los vértigos periféricos y las alteraciones neurovegetativas asociadas [104, 106].

Algunos fracasos provienen de malas indicaciones. Es por eso que la indicación de la neurotomía vestibular se basa en un riguroso proceso diagnóstico.

Elección de la enfermedad

— La enfermedad de Ménière resume ella sola la mayoría de las indicaciones operatorias de la neurotomía vestibular.

— Los vértigos periféricos postraumáticos, posquirúrgicos o postotíticos forman un grupo muy limitado en todas las estadísticas.

Elección del enfermo

Se basa en el concepto de vértigo invalidante [17, 103], es decir, en el caso de un paciente que presenta crisis de vértigos intensos, repetidos, que impiden el desarrollo normal de la vida social o profesional. La evolución de la curva auditiva no es determinante en la indicación. Por lo tanto, el concepto de vértigo invalidante requiere un cierto seguimiento evolutivo, de algunos meses a varios años. Durante este período, el tratamiento médico o la cirugía descompresiva resultan ineficaces para bloquear las alteraciones vertiginosas.

El límite de edad fijada en 60 años ha sido superado ampliamente y ya no constituye una contraindicación. El riesgo teórico de hemiparesia y de afasia por elevación del lóbulo temporal durante la vía suprapetrosa no ha sido demostrado.

Detección del lado afectado

Como la enfermedad de Ménière es una lesión cocleovestibular, la lesión auditiva (acufeno, plenitud auricular, hipoacusia) señala desde un principio el lado responsable.

Pero en algunas formas de la enfermedad de Ménière, forma bilateral o formas disociadas, la identificación del lado en evolución no es sencilla.

Las exploraciones funcionales vestibulares bien conducidas y de calidad serán el único medio para determinar el lado afectado.

En las formas disociadas de la enfermedad de Ménière, con sintomatología puramente vertiginosa, se debe esperar la manifestación del componente coclear para establecer el diagnóstico. Una vez realizado el diagnóstico, si el vértigo es invalidante resulta prudente no demorar la decisión quirúrgica para prevenir la evolución de la hipoacusia [16].

Elección de la vía de acceso

Se basa en primer término en la costumbre y la experiencia del cirujano.

Todas las vías de acceso necesitan un aprendizaje anatomoquirúrgico minucioso y resulta necesario conocerlas a todas para poder elegir *(figs. 4, 5).*

La experiencia de los autores de este artículo y la de quienes han practicado sucesivamente las vías suprapetrosa, retrolaberíntica y retrosigmoide, señalan que es esta última la que mejor responde por su simplicidad y su rapidez a las exigencias de la neurotomía vestibular.

Una encuesta efectuada en 1992 por Silverstein [100] con 350 miembros de las sociedades americanas de otología y de neurotología, ha permitido agrupar 2 820 casos de neurotomías vestibulares, de los cuales el 92 % (2 590 casos) se efectuó por la vía de la fosa posterior y el 8 % restante (230 casos) por la vía de la fosa media. La enfermedad de Ménière es la indicación quirúrgica citada en el 91 % de los casos *(cuadro III).*

Técnicas

Todas las técnicas de neurotomía vestibular necesitan una instrumentación otoneuroquirúrgica específica, puesto que la instrumentación otológica es «demasiado corta», y la instrumentación neuroquirúrgica «demasiado larga» o demasiado ancha. Existen instrumentos de diferentes autores adaptados a las diversas técnicas: suprapetrosa, retrolaberíntica, retrosigmoide.

Cualquiera que sea la instrumentación básica, es común a cualquier cirugía:

— microscopio quirúrgico con un foco de 250 mm;

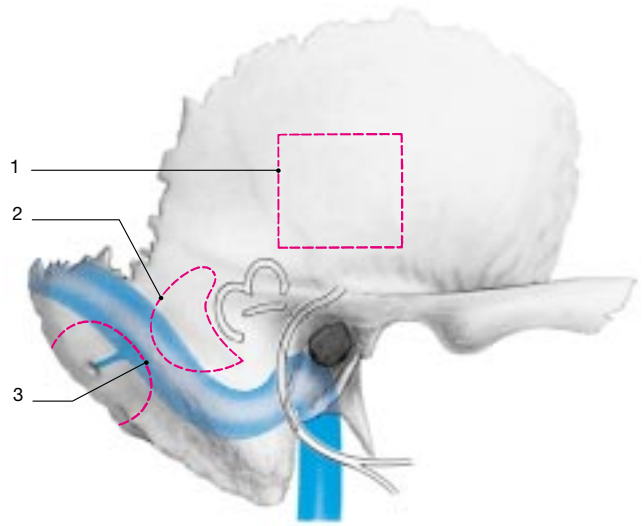

4 *Las vías de acceso para la neurotomía vestibular.*
1. Vía suprapetrosa; 2. vía retrolaberíntica; 3. vía retrosigmoide.

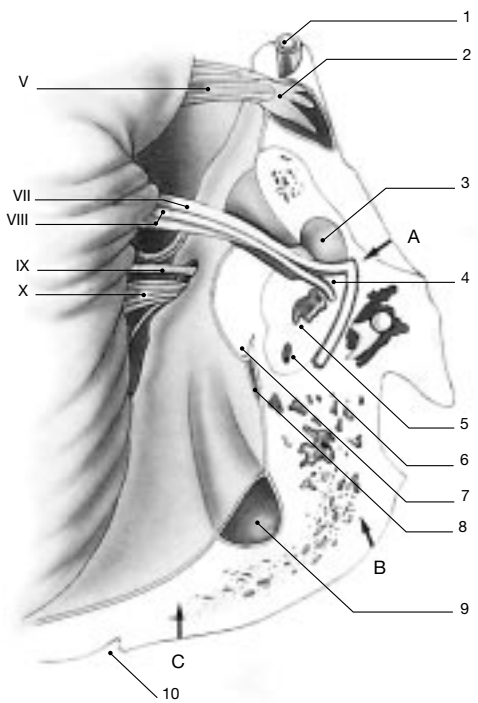

5 *Preparación anatómica. Corte horizontal del hueso temporal y ángulo pontocerebeloso del lado derecho.*
A. Vía suprapetrosa.
B. Vía retrolaberíntica.
C. Vía retrosigmoide.
1. Carótida interna; 2. ganglio de Gasser; 3. cóclea; 4. bill's bar; *5. vestíbulo; 6. conducto semicircular posterior; 7. fosita ungueal; 8. saco endolinfático; 9. seno venoso sigmoide; 10. vena emisaria mastoidea.*
V. Nervio trigémino; VII. nervio facial; VIII. nervio auditivo; IX. nervio glosofaríngeo; X. nervio neumogástrico.

— torno eléctrico o turbina con fresas cortantes y diamantadas;
— irrigación continua;
— aspiración controlada;
— coagulación bipolar con pinzas coagulantes en bayoneta;
— separador autoestático según la vía de acceso.

Cuadro III. – Vías de acceso de la neurotomía vestibular en 2 820 casos.

Fosa posterior	92 %	2 590 casos
— retrolaberíntica	44 %	1 149 casos
— retrosigmoidea	36 %	940 casos
— combinada RL + RS	12 %	307 casos
— no precisada	8 %	194 casos
Fosa media		
— suprapetrosa	8 %	230 casos

RL: retrolaberíntica; RS: retrosigmoidea.

Todas las vías de acceso necesitan una preparación local. El rasurado del campo quirúrgico es discutido desde el punto de vista de su eficacia aséptica y, según los equipos, es reemplazado por lavados de cabeza antisépticos la víspera de la operación y por un vendaje preoperatorio oclusivo. Este último es esencial y debe ser hecho en un paciente que confirma el lado que debe operarse.

Vía suprapetrosa

Descrita en 1961 por House [51], bien codificada por Fisch [28, 30], García-Ibáñez [36, 37], Gavilán [47], Portmann [87], Charachon [20], Sterkers [103], Wigand [111], Cannoni [18], Vaneecloo [107], ha representado en la década del setenta un riesgo casi desdeñable comparado con el de la clásica vía suboccipital, aunque aún sigue siendo una técnica compleja [112] y quirúrgicamente ardua [10].

— El cirujano se coloca en la cabecera del paciente y descubrirá entonces la anatomía del peñasco de una manera invertida.

— Se levanta un fragmento de temporal cuadrilátero de 4 x 4 cm, centrado sobre la pared anterior del conducto auditivo externo, se desplaza el lóbulo temporal despegando progresivamente la duramadre de la cara anterosuperior del peñasco. Después de haber localizado por delante los nervios petrosos, por detrás la eminencia arqueada y hacia adentro el borde superior del peñasco, se coloca un separador autoestático cuya hoja se apoya sobre dicho borde para mantener retraído el lóbulo temporal y abrir el campo quirúrgico suprapetroso.

La ventaja de esta vía reside en su acceso extradural, hasta la abertura del conducto auditivo interno.

— Esta cirugía del conducto auditivo interno puede ser esquematizada en tres tiempos [19].

• *Descubrimiento del conducto auditivo interno (fig. 6)*

La diversidad de las referencias anatómicas propuestas muestra la dificultad de este tiempo quirúrgico para alcanzar la definición de una zona de seguridad [27], «muda» [4] extralaberíntica quirúrgica [68] totalmente utilizada en la vía ampliada de Wigand [111]:

— nervios petrosos y facial [51];
— línea azul del conducto semicircular superior (CSCS) y ángulo meatal de 60° [28];
— bisectriz del ángulo eminencia arqueada - nervios petrosos [36];
— 10 mm por delante de la eminencia arqueada [87];
— 28 mm de la porción escamosa del temporal [27];
— cabeza del martillo [21];
— transiluminación [in 21].

En la práctica, el cirujano se guía por todos los puntos de referencia, dando mayor importancia a algunas referencias anatómicas en las que tiene experiencia y dominio [41]. El descubrimiento de estos elementos se hará por medio de la fresa diamantada bajo irrigación continua. El diámetro de la fresa

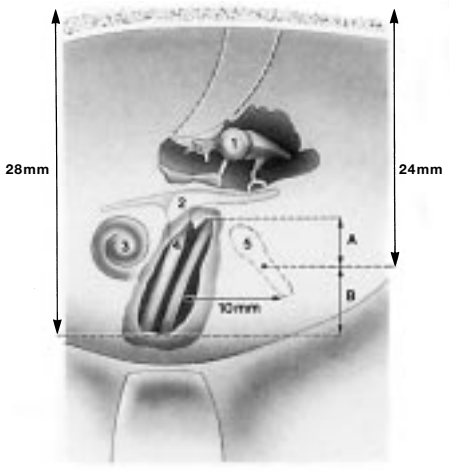

6

6 *Vía suprapetrosa.*
Las referencias anatómicas de la cara anterosuperior del peñasco, lado derecho.
A. Segmento intralaberíntico peligroso del conducto auditivo interno. Se corresponde hacia adelante con la cóclea (3) en un trayecto de 4 mm.
B. Segmento extralaberíntico del conducto auditivo interno que el cirujano puede fresar ampliamente sin peligro laberíntico.
1. Martillo; 2. ganglio geniculado; 3. cóclea; 4. nervio facial 5. eminencia arqueada.

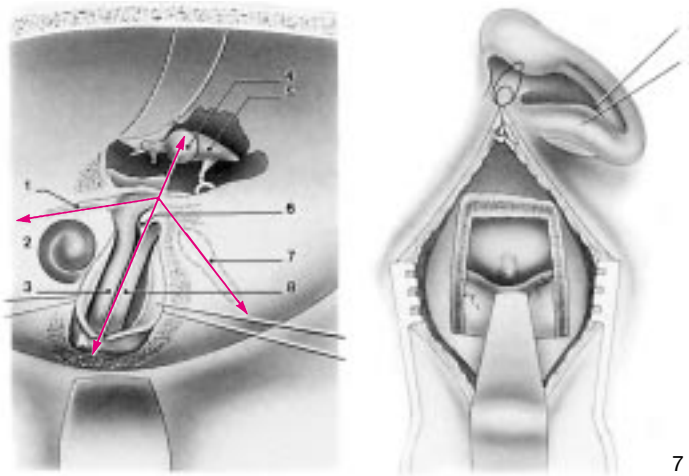

7

7 *Vía suprapetrosa derecha. Exposición del conducto auditivo interno.*
1. Nervio petroso; 2. cóclea; 3. nervio facial; 4. martillo; 5. yunque; 6. bill's bar; *7. conducto semicircular superior; 8. nervio vestibular superior.*
A. Eje del conducto auditivo sobre la bisectriz del ángulo nervio petroso-eminencia arqueada, y ángulo meatal de 60º.

permite conocer la escala y, de este modo, las distancias entre las diferentes referencias, cualquiera que sea la amplificación del microscopio quirúrgico.

- *Exposición del conducto auditivo interno (fig. 7)*

Se realiza por medio de la fresa diamantada de adentro hacia afuera, de la zona extralaberíntica hacia el fondo del conducto auditivo intercocleovestibular, para individualizar la cresta ósea *(Bill's bar)* que separa el nervio facial de la fosita vestibular superior. Dos datos anatómicos fundamentales rigen esta exposición:

— la primera porción del acueducto de Falopio está incurvada hacia adelante y toma en su concavidad anterointerna la masa de la cápsula de cóclea cuya pared ósea es de 1 mm de grosor;

— la porción terminal del fondo del conducto está incluida en la cápsula laberíntica. Hacia adelante, se corresponde con la cóclea en un trayecto de 4 mm y hacia atrás, en 2 mm con el vestíbulo. Más allá, y hacia adentro de esta zona intralaberíntica, es la porción extralaberíntica del conducto la que el cirujano puede trepanar ampliamente sin peligro.

- *Abertura del conducto auditivo interno*

La duramadre intracanalicular se incide longitudinalmente en su parte posterior con el fin de evitar el nervio facial. Esta abertura del conducto auditivo interno da una visión hacia el ángulo pontocerebeloso y el poro, mientras que el fondo, que es lo más importante desde el punto de vista quirúrgico, es más difícil de ver [39]. La salida del líquido cefalorraquídeo permite percibir los elementos del paquete acusticofacial que siguen el movimiento líquido.

— La *neurotomía vestibular (fig. 8)* se efectúa con gancho o por medio de las microtijeras. El nervio vestibular superior, identificado detrás de la *Bill's bar*, y por lo tanto detrás del nervio facial, se desprende de su inserción. El nervio se libera de las anastomosis acusticofaciales. La aspiración del extremo del nervio vestibular superior permite visualizar y seccionar el nervio vestibular inferior subyacente.

La resección de un fragmento nervioso del nervio vestibular (neurectomía vestibular de Fisch) [28] ha sido propuesta por una parte para evitar un crecimiento neural y, por otra, para resecar el ganglio de Scarpa [29].

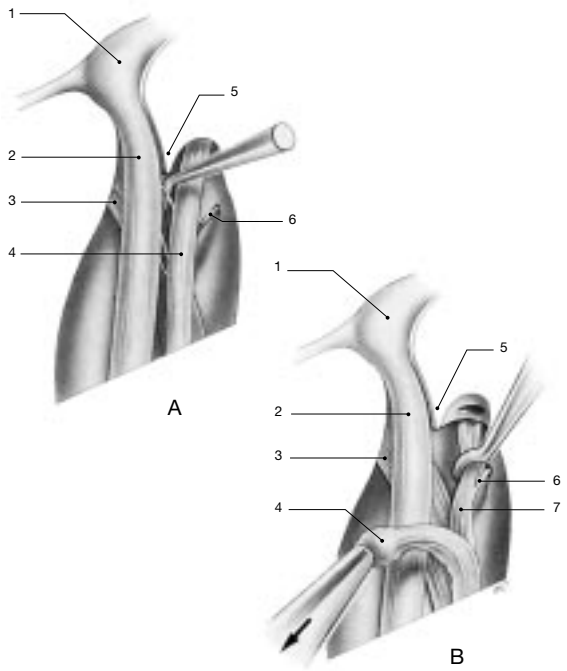

8 *Neurotomía vestibular por vía suprapetrosa del lado derecho.*
1. Ganglio geniculado; 2. nervio facial; 3. nervio coclear; 4. nervio vestibular superior; 5. bill's bar; *6. nervio ampular o singular de Morgagni posterior; 7. nervio vestibular inferior.*

— El *cierre* del conducto auditivo interno se realiza por un injerto conjuntivo. El separador autoestático se retira, la duramadre se suspende entonces por dos puntos a los bordes de la craneotomía, se vuelve a colocar el fragmento óseo.

La duración previsible de la operación varía entre 2 y 4 horas, aunque algunos autores muy experimentados pueden realizarlo en 45 minutos.

Vía retrolaberíntica presigmoide

Descrita en 1972 por Hitselberger y Pulec [50], esta vía despertó más tarde sumo interés en los cirujanos que antes practicaban la neurotomía vestibular por vía suprapetrosa [11, 24, 56, 60, 64, 85, 89, 96, 113]. Su ventaja es la de ser transmastoidea, lo que permite una abertura de la duramadre de la fosa posterior cerca de las cisternas aracnoideas del ángulo pontocerebeloso. La desventaja es la visión limitada, por delante debido a la masa laberíntica, por detrás a causa del seno sigmoide, que sólo da un campo de acceso quirúrgico sobre la parte interna del pedículo acusticofacial en su emergencia del surco bulboprotuberancial [54]. A este nivel, la identificación y la separación del contingente vestibular-contingente coclear del nervio auditivo son los procedimientos más complejos.

— La vía de acceso es globalmente idéntica a la de una cirugía del saco endolinfático. La incisión retroauricular libera un amplio colgajo musculocutáneo y perióstico con charnela anterior.

— La clave del acceso retrolaberíntico consiste en realizar una mastoidectomía muy ancha, completada y ampliada por detrás por una decorticación de todo el seno sigmoide y el fresado de la unión ósea mastoidooccipital por detrás del seno sigmoide [79]. El seno sigmoide es entonces impactado por detrás y hacia adentro, y mantenido por un separador autoestático *(fig. 9)*.

— La abertura presigmoide de la duramadre de la fosa cerebelosa permite una exposición satisfactoria sobre el ángulo pontocerebeloso, comparable a la vía retrosigmoide que pasa por el eje de visión retrayendo hacia abajo y por detrás el seno venoso sigmoide.

— La abertura de la cisterna posterior se efectúa por dilaceración y sección de los tractos aracnoideos, lo que permite la identificación de los elementos nerviosos que atraviesan el ángulo pontocerebeloso: el nervio trigémino hacia arriba y, subyacente a él, el paquete acusticofacial desde su emergencia del surco bulboprotuberancial. La penetración en el conducto auditivo interno está oculta por el laberinto posterior *(fig. 10)*.

— La *neurotomía vestibular*: el paquete acusticofacial se muestra como un cordón blancuzco transversal formado por la cara posterior del nervio auditivo que impide que el cirujano vea (y también protege) el nervio facial inmediatamente anterior al nervio auditivo y a menudo separado de este último por un pequeño bucle arterial.

El cirujano debe identificar dentro de este VIII par craneal el contingente nervioso vestibular suprayacente al contingente nervioso coclear subyacente. La realidad del plano de disección intercocleovestibular ya no puede ser puesta en duda. Pero hay casos en los que la identificación del surco cocleovestibular es menos fácil a nivel del segmento suprayacente al flóculo antes de la penetración de los nervios en el tronco cerebral. Esto explica los casos de secciones incompletas y de fracasos de la neurotomía vestibular por vía retrolaberíntica que imponen entonces una nueva intervención por otra vía de acceso [46].

— El *cierre* debe ser minucioso debido al riesgo elevado de fuga de líquido cefalorraquídeo. A la sutura de la duramadre debe añadirse un relleno de la cavidad quirúrgica con grasa abdominal para asegurar la hermeticidad.

La duración previsible de la operación es de 2 a 3 horas.

Vía retrosigmoide

Desde el punto de vista cronológico [13, 14] es la última vía creada. No obstante, toma elementos de los pioneros de esta cirugía [7, 31] y los transforma en un acceso «a minima», lo que significa a la vez una craneotomía limitada y también un acceso atraumático.

La vía retrosigmoide es la evolución lógica de las técnicas otoneuroquirúrgicas. Permite un acceso directo rápido y seguro para practicar la neurotomía vestibular [15, 42, 49, 62, 65, 72, 73, 74, 98, 104].

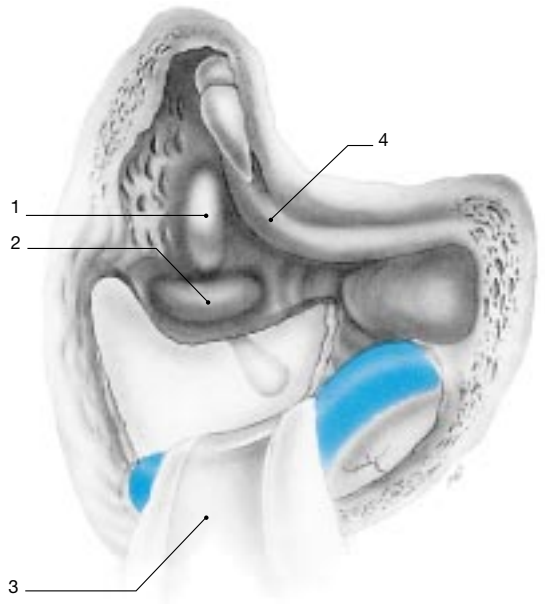

9 *Vía retrolaberíntica derecha.*
Trepanación de la apófisis mastoides ampliada por detrás para exponer el seno sigmoide y la duramadre pre y retrosigmoide.
1. Conducto semicircular externo; 2. conducto semicircular posterior; 3. hundimiento del seno sigmoide mediante la hoja del separador autoestático; 4. nervio facial.

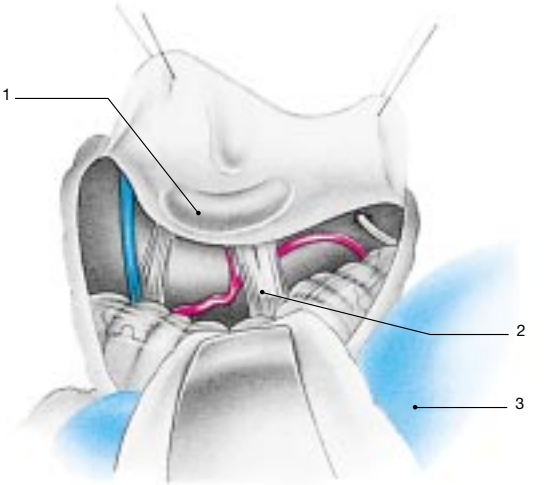

10 *Vía retrolaberíntica derecha.*
Abertura de la duramadre de la fosa posterior entre el seno sigmoide (3) y el laberinto (1. Conducto semicircular posterior). Vista quirúrgica del pedículo acusticofacial (2).

Las ventajas de esta vía son:

— el acceso rápido a través de una craneotomía limitada (2 cm) inmediatamente por detrás del seno sigmoide;

— la visión directa del paquete acusticofacial;

— el plano de disección intercocleovestibular.

Su desventaja era la legendaria gravedad de una vía de acceso no transpetrosa e intradural. Pero simultáneamente a la evolución de la tecnología quirúrgica, los progresos de la anestesiología permiten realizar esta vía posterior con toda seguridad:

— paciente en decúbito dorsal;

— cirujano en posición otológica;

— cerebelo que desciende espontáneamente y, por lo tanto, ausencia de utilización de retractor sobre el cerebelo.

La vía posterior retrosigmoide ofrece ahora mayores garantías en lo que respecta a la preservación de la función auditiva y de la integridad de la motricidad facial [42, 66, 97, 104].

El paciente está en decúbito dorsal, su cabeza en rotación hacia el lado opuesto del lado afectado y en leve flexión para liberar mejor la región retroauricular.

La vía de acceso es retromastoidea. Las referencias óseas son el borde posterior de la apófisis mastoides, que sigue a 1 cm por detrás la incisión cutánea, y la línea curva occipital superior (prolongación posterior del plano de Francfort), que es el límite superior del campo quirúrgico.

La trepanación ósea es retrosigmoide. La vena emisaria mastoidea, cuya hemostasia se realiza con cera de Horsley o con celulosa oxidizada, es el punto de referencia clave para centrar con exactitud la craneotomía inmediatamente por detrás del seno sigmoide [65]. Mediante una fresa cortante, se realiza una trepanación circular inferior a 2 cm siguiendo el trayecto de la vena emisaria mastoidea hasta su penetración en el seno venoso sigmoide, en el que sólo su borde posterior será denudado.

La abertura de la duramadre se hace en forma de V con charnela anterior retrosigmoide.

El cerebelo desciende espontáneamente bajo el efecto conjugado de una anestesia profunda controlada y de la ventilación asistida. La utilización de solución osmótica como el manitol se ha vuelto excepcional. La práctica de la punción lumbar ha sido abandonada.

De todas maneras, no se practicará una retracción autoestática del cerebelo, sino que sólo se le protegerá por una lámina de algodón. El cirujano sigue entonces bajo microscopio quirúrgico la cara posterosuperior blanca nacarada del peñasco hasta la penetración de los elementos nerviosos a través de este último. *La abertura de la cisterna posterior* y la salida del líquido cefalorraquídeo ofrecen una exposición directa de todos los elementos del ángulo pontocerebeloso *(fig. 11).*

La penetración del paquete acusticofacial en el poro acustico asegura su identificación indiscutible. Durante su largo trayecto subaracnoideo de 12 mm, los pares craneales VIII y VII son contenidos en un mismo manguito aracnoideo que engloba a menudo también un bucle de la arteria cerebelosa inferoanterior. Por vía retrosigmoide, la cara visible del paquete acusticofacial es la hemicircunferencia posterior constituida por el nervio acústico. La cara posterior de este nervio a menudo está recorrida por un surco, o una fina arteriola, que señala el plano de disección quirúrgico de Brémond entre el contingente vestibular situado encima (hacia el trigémino) y el contingente coclear situado por debajo (hacia los nervios mixtos). Cuando este surco no se dibuja espontáneamante, el mínimo apoyo con un disector romo sobre el nervio lo hace aparecer. El plano de disección intercocleovestibular existe siempre y permite al cirujano aislar el nervio vestibular del nervio coclear y seccionarlo selectivamente en su totalidad, hacia adentro del ganglio de Scarpa.

La *neurotomía vestibular* (*fig. 12*): el nervio vestibular se corta progresivamente por medio de las microtijeras a fin de no dañar elementos vasculares situados en contacto con el paquete acusticofacial. Cuando la sección es completa, los dos extremos nerviosos se retraen, imposibilitando cualquier tipo de regeneración. El nervio intermediario de Wrisberg y el nervio facial se vuelven visibles. Por su situación anterior dentro del paquete acusticofacial, el nervio facial se encuentra protegido y alejado de cualquier herida accidental.

Durante el *cierre*, la duramadre será suturada y recubierta por un injerto conjuntivo y polvo de hueso mezclado con cola biológica. Si las células occipitomastoideas han sido abiertas, se cerrarán previamente por medio de cera de Horsley y de tejido conjuntivo.

La duración previsible de la operación es de 1 a 2 horas.

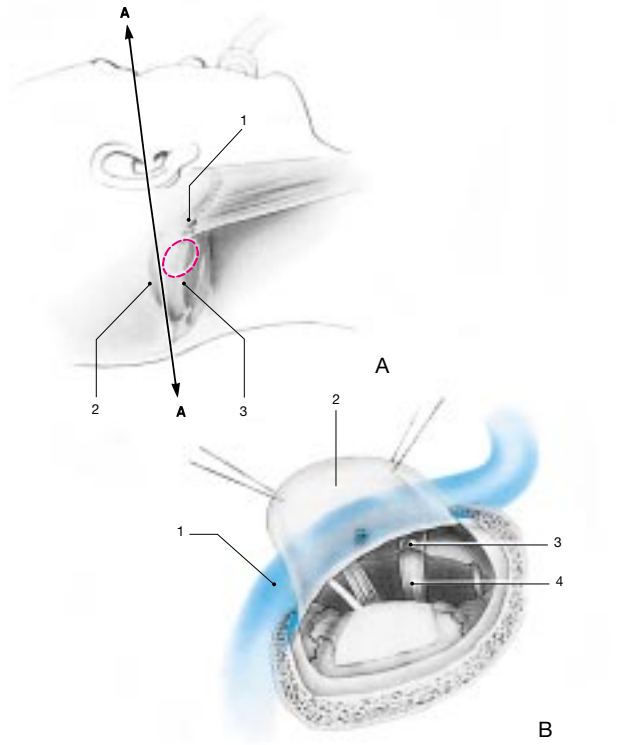

11 *Vía retrosigmoide derecha.*
A. Plano de Francfort. 1. Borde posterior de la apófisis mastoides; 2. línea curva occipital superior; 3. línea curva occipital inferior.
B. Craneotomía de 2 cm inmediatamente por detrás del seno sigmoide (1) el colgajo dural (2) está suspendido hacia adelante. Identificación del octavo par craneal (4) por su penetración en el conducto auditivo interno (3).

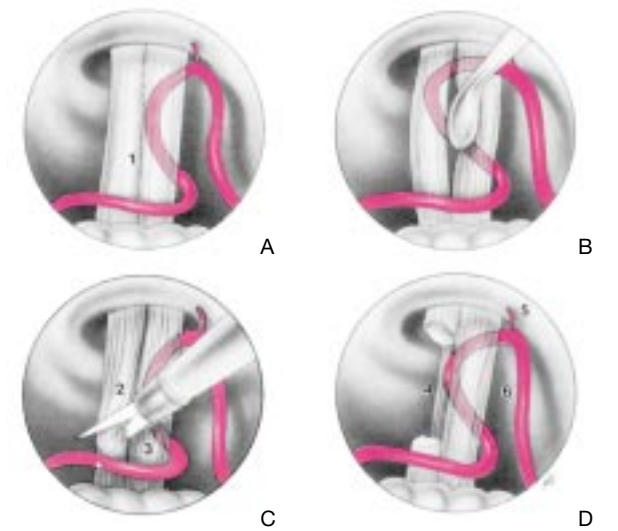

12 *Neurotomía vestibular por vía retrosigmoide derecha*
A. Paquete acusticofacial que penetra en el conducto auditivo interno. 1. Surco intercocleovestibular.
B. Disección intercocleovestibular.
C. Neurotomía vestibular (2) preservando el nervio coclear (3) subyacente.
D. Sección completa y selectiva del nervio vestibular cuyos extremos se retraen; 4. nervio facial; 5. arteria sub arcuata 6; arteria cerebelosa inferoanterior.

• *Variantes técnicas*

— *La neurotomía vestibular intracanalicular* [72, 97].

La abertura del conducto auditivo interno por vía retrosigmoide, para una simple neurotomía vestibular, es una maniobra quirúrgica tan inútil como peligrosa para la audición, lo que anula todo el interés de un acceso retrosigmoide directo y simple.

— *La vía combinada presigmoide y retrosigmoide* [97] resulta interesante para la cirugía del neurinoma del nervio acústico (Sterkers [103]). En cambio, para una neurotomía vestibular significa prolongar cada una de las vías de acceso sin ninguna mejoría significativa del método quirúrgico de dicha neurotomía.

• *Observaciones*

— La monitorización intraoperatoria de los nervios facial, auditivo e incluso vestibular [49], brinda seguridad pero es costosa.

No obstante, esta monitorización, aunque posea importantes adelantos técnicos, no sustituye al conocimiento anatómico y al aprendizaje quirúrgico, únicos elementos que pueden garantizar una cirugía atraumática y selectiva.

— El láser ha sido utilizado para realizar la neurotomía vestibular [102]. Esta nueva tecnología no carece de riesgos con respecto al nervio facial o al nervio auditivo. Su sofisticación no debe hacer olvidar que la mano del cirujano continúa siendo el instrumento más adaptable a las variaciones vasculares cerca del paquete nervioso acusticofacial.

— La endoscopia del ángulo pontocerebeloso [67] ofrece una visión global y panorámica de todos los elementos vasculonerviosos que atraviesan ese espacio. Esto podría ser una solución futura con una instrumentación apropiada.

Período postoperatorio y complicaciones

En principio, después de algunas horas en la sala de recuperación, el paciente vuelve a su habitación el mismo día.

Una antibioticoterapia profiláctica es prescrita por el 67 % de los cirujanos [100].

El paciente es autorizado a levantarse al día siguiente. Puede retirarse del hospital 8 a 10 días después de la operación.

Las complicaciones vitales hoy día son excepcionales. Silverstein [100] no ha declarado defunciones en los 2820 casos registrados. Se han observado meningitis y fugas de líquido cefalorraquídeo inferiores al 1 %, salvo en caso de vía retrolaberíntica (5 % de licorrea).

La parálisis facial es un riesgo evaluado a un 7 % por la vía suprapetrosa: generalmente es transitoria.

La sordera postoperatoria total es un riesgo evaluado a un 5 % por la vía suprapetrosa, y a un 2 % por la vía retrolaberíntica.

La cefalea postoperatoria transitoria aparece en el 32 % de los casos después de la vía retrosigmoide. Este porcentaje se reduce con el abandono de la utilización del manitol. «Ninguna vía, en el conjunto de las series de los 10 últimos años publicados, presenta un riesgo vital superior a otros. En cambio, el riesgo de cofosis y de parálisis faciales es mayor en la vía suprapetrosa, la vía retrosigmoide conlleva un riesgo de cefaleas, y la vía retrolaberíntica un riesgo de sordera transmisional» [83] y de fugas de líquido cefalorraquídeo.

Resultados

Vértigos

En 1975, en un estudio de 1385 casos, Appaise [4] registraba el 93 % de enfermos curados de su sintomatología vertiginosa.

Estos resultados sobre la desaparición de los vértigos y de los «malestares vestibulares» se confirman y son constantes en alrededor del 95 % de los casos en todas las estadísticas.

Los resultados son mejores en el caso de la enfermedad de Ménière que en otras indicaciones en las que el grado de buenos resultados es sólo del 76 %.

La arreflexia vestibular a las pruebas calóricas es la consecuencia lógica de la desaferentación completa.

Los fracasos (aproximadamente el 5 %) provienen de una mala indicación o de una sección nerviosa incompleta.

Si la lesión no es estrictamente periférica y si el acto quirúrgico no obtiene «el silencio vestibular», habrá una imposibilidad neurofisiológica de activación del mecanismo de compensación.

La bilateralidad de la enfermedad de Ménière puede ser a largo plazo una causa de recidiva vertiginosa.

La apreciación del riesgo de bilateralización es muy controvertida. Las estadísticas en este campo presentan variaciones importantes del 2,7 al 44 %. La necesidad de un seguimiento a largo plazo de los enfermos explica sólo en parte la ausencia de homogeneidad de las cifras.

Esta bilateralidad potencial conduce a dos observaciones prácticas:

— ¿Puede hablarse de fracaso de una operación después de un intervalo libre de 5, 10 o 20 años de estabilización de la afección?

— La reorganización neurológica central posquirúrgica, ¿no es una forma de modificar el estado psicosomático de la enfermedad de Ménière y, consecuentemente, el riesgo de bilateralización? Esta hipótesis está reforzada por el porcentaje mínimo de bilateralización de la enfermedad después de seccionar el nervio vestibular: entre el 2 y el 8 % [66, 100].

La compensación de una desaferenciación vestibular unilateral debe ser entendida como una desaparición de los síntomas si resulta posible en todas las circunstancias [32]. La apreciación de la calidad del equilibrio postoperatorio por estudios de posturografía estática y dinámica permite distinguir tres grandes tipos de compensación vestibular:

— visual predominante (26 %);

— propioceptivo predominante (48 %);

— mixto (26 %).

El grupo visual predominante se recupera más rápido, pero la estabilidad de los sujetos puede ser defectuosa en la oscuridad, en los ambientes bulliciosos o en las grandes tiendas. En la práctica, los pacientes han aprendido a evitar estas situaciones y consideran que llevan una vida normal.

El control posturográfico postoperatorio participa en la elaboración de una «compensación dirigida» y en la aplicación de una rehabilitación adaptada. Su precocidad, desde el segundo o cuarto día, permite reducir el tiempo de recuperación a la mitad, recobrar una actividad socioprofesional después de 1 mes (incluyendo la conducción) y hallar una posturografía equivalente a la de los testigos en 2 meses y medio, sin discriminación de edades.

Audición

Su estudio comparativo sólo puede hacerse considerando la misma vía de acceso. Pero las estadísticas carecen de homogeneidad, como se ha señalado anteriormente en la evaluación de los niveles auditivos pre y postoperatorios con el transcurso del tiempo. Únicamente se mencionarán los extremos de las grandes series.

La audición se estabiliza o mejora en:

— el 32 al 84 % de los casos de los accesos suprapetrosos;

— el 56 al 78 % de los casos de los accesos retrolaberínticos;

— el 55 al 91 % de los casos de los accesos retrosigmoides.

Además, la vía retrosigmoide no expone al paciente a los riesgos de pérdida auditiva inmediata o secundaria vinculados al acto quirúrgico, ofreciendo por lo tanto los resultados auditivos estadísticamente más favorables.

Es destacable el mantenimiento de los umbrales auditivos a largo plazo, sobre todo si se tiene en cuenta que la neurotomía vestibular corta las aferencias nociceptivas del laberinto posterior para aislarlo, dejando evolucionar a la vez el hydrops laberíntico aislado.

Se plantea el interrogante de cómo el laberinto anterior coclear sometido a los fenómenos de hydrops no tiene una evolución inexorable hacia la agravación de la sordera. En realidad, seccionando el nervio vestibular, el cirujano secciona también las vías eferentes cocleares del haz olivococlear de Rasmussen que transitan por el nervio vestibular y alcanzan en el fondo del conducto auditivo interno a la cóclea por la anastomosis de Oort. Estudios psicoacústicos [91] demuestran la realidad de la sección de las fibras eferentes cocleares después de la neurotomía vestibular y una acción indirecta de estas fibras sobre el comportamiento coclear y la función auditiva. Las personas portadoras de una enfermedad de Ménière presentan después de la neurotomía vestibular una modificación de su selectividad frecuencial y de su atención auditiva, mientras que los umbrales de intensidad auditiva permanecen sin cambio.

Acufenos

La evaluación subjetiva de los acufenos depende del comportamiento psicológico del paciente. No obstante, todas las estadísticas son relativamente concordantes y si se hace un promedio, los acufenos se suprimen o reducen en el 40 % de los casos, no presentan cambios en el 55 % y se agravan en el 5 % restante.

La sintomatología acuférica no tiene una solución quirúrgica. Por tanto, no puede ser un criterio para proponer una neurotomía vestibular, ni una neurotomía vestibulococlear si la función auditiva está ya destruida.

Laberintectomía

La destrucción del laberinto posterior, por la supresión del captador vestibular, debe alcanzar el mismo resultado que la neurotomía vestibular. Pero la laberintectomía presenta dos desventajas mayores:

— implica una cofosis;

— excluye cualquier posibilidad de implante coclear si el oído contralateral estuviera alterado.

Además, la persistencia del ganglio de Scarpa y la posibilidad de neuroma han sido mencionadas para explicar los fracasos de esta cirugía [59].

Por todas estas razones, la laberintectomía ya no suele utilizarse.

LABERINTECTOMÍA TRANSMASTOIDEA

La técnica es anticuada para tratar las laberintitis (Jansen, 1895).

Se trata de una vía translaberíntica sin abertura del conducto auditivo interno. No obstante, el conducto puede trepanarse para practicar entonces una sección del nervio vestibular y del nervio coclear complementaria a la laberintectomía (Pulec, 1968).

Los principales tiempos operatorios son [41, 45]:

— una amplia mastoidectomía;

— la esqueletización de la tercera porción del nervio facial;

— la ablación del yunque;

— la abertura sucesiva de los conductos semicirculares, externo, posterior y superior;

— la esqueletización del codo y de la segunda porción del nervio facial para penetrar en el vestíbulo bajo control visual *(fig. 13)*;

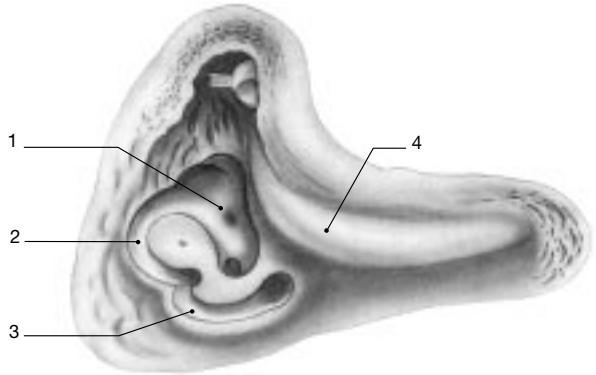

13 *Laberintectomía transmastoidea derecha.*
1. Vestíbulo; 2. conducto semicircular superior; 3. conducto semicircular posterior; 4. acueducto de Falopio esqueletizado.

— la exéresis del neuroepitelio utricular y sacular;

— el laberinto se rellena entonces con tejido conjuntivo, polvo de hueso o grasa; el tejido de relleno puede ser embebido con estreptomicina.

LABERINTECTOMÍA TRANSCANALICULAR

Propuesta por Lempert (1948), con ablación del estribo y aspiración del contenido del vestíbulo, ha sido codificada por Schuknecht (1956) y Cawthorne (1957) [48].

Debe ser realizada bajo anestesia general, ya que las maniobras operatorias iniciarían vértigos difícilmente soportables:

— se realiza una estapedectomía;

— la abertura laberíntica puede ser ampliada por fresado del promontorio hasta la ventana redonda;

— con un gancho de ángulo recto de 3 mm, se desinsertan y aspiran el sáculo, el utrículo y las máculas ampulares;

— el laberinto se cierra con tejido conjuntivo o grasa y esponja reabsorbible de gelatina embebido con estreptomicina. A pesar de su simplicidad y de su rapidez, esta operación prácticamente no se realiza [21, 53, 83] ya que es preferible considerar una laberintectomía «química» [90].

LABERINTECTOMÍA QUÍMICA

Es la solución intermedia entre el tratamiento médico y el quirúrgico.

Esta técnica consiste en inyectar localmente en el vestíbulo un antibiótico vestibulotóxico en vez de utilizar la vía sistémica.

Shea propone en 1989 la aplicación de estreptomicina a través del conducto semicircular externo.

La gentamicina ha sido propuesta por Kimura (1991).

Las indicaciones son las de cualquier cirugía del vértigo: enfermedad de Ménière invalidante y fracaso de la descompresión del saco endolinfático.

■ *Técnica de Shea*

Mediante una simple mastoidectomía, el cirujano descubre el conducto semicircular externo *(fig. 14)*.

La saliente de la envoltura ósea del conducto será progresivamente adelgazada con una fresa diamantada según la técnica de la «doble línea azul».

Este fresado alcanza los bordes del conducto semicircular externo para dejar solamente una isla ósea sobre la cúpula del conducto. Este fragmento óseo será entonces cuidadosamente eliminado con el microgancho.

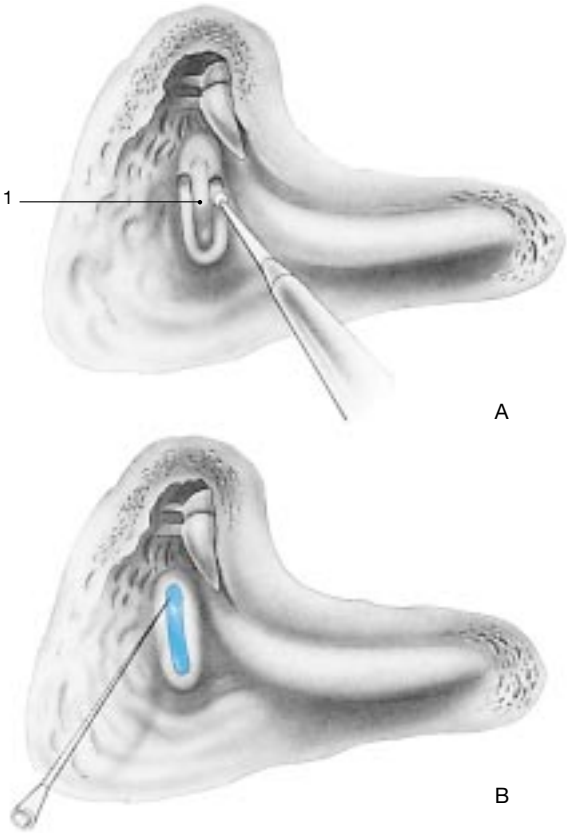

14 *Laberintectomía «química». Técnica de Shea.*
A. Fresado del conducto semicircular externo (1) según dos líneas paralelas al eje de la saliente del conducto.
B. Punción del conducto membranoso a nivel de la zona ampular.

Dicha técnica sería menos traumática que el fresado y la abertura directa del conducto semicircular externo.

Esta fenestración debe ser realizada lo más cerca posible del extremo ampular, evitando cuidadosamente traumatizar los elementos osiculares.

Se inserta una aguja muy fina en el conducto membranoso (esta punción podría tener un papel de descompresión). Luego, se inyecta lentamente la solución de estreptomicina. El producto se vierte hacia afuera del laberinto, lo que hace que la cantidad de droga intralaberíntica sea muy variable.

El oído medio se enjuaga. La fístula laberíntica se cierra con esponja reabsorbible de gelatina y un injerto conjuntivo.

Las dosis medicamentosas propuestas van de 2,5 a 25 µg de estreptomicina por Monsell [77] a 125 µg según Amédée [1].

Experimentalmente, a dosis iguales la gentamicina sería más ototóxica.

Resultados

Las series son limitadas, del mismo modo que el seguimiento.

Sesenta y cinco por ciento de los pacientes tratados de esta manera no presentó más vértigos a los 6 meses, el 35 % restante sólo habría tenido un simple desequilibrio residual.

No obstante, para Monsell, 17 % de los casos necesitará otro procedimiento quirúrgico para curar su sintomatología vertiginosa.

Finalmente, el riesgo de agravamiento de la audición es evidente puesto que alcanza al 57 % de los casos sobre 41 pacientes tratados, y porque algunos autores han abandonado este procedimiento.

Técnica de Nedzelski [78]

Utiliza las propiedades ototóxicas de la gentamicina inyectada a través de un catéter colocado por vía del conducto en una sonda transtimpánica. La dosis se administra con una concentración de 26,7 mg/ml, 1 ml 3 veces por día, 4 días como máximo. Los resultados obtenidos con esta técnica en 40 pacientes son: el 75 % de curación de los vértigos y en lo que concierne a la audición, el 19 % de mejoría y el 45 % de estabilización. No obstante, este tratamiento es aconsejable en los pacientes que poseen una pérdida auditiva importante.

Cirugía selectiva del conducto posterior

NEUROTOMÍA DEL NERVIO AMPULAR POSTERIOR

La neurotomía del nervio singular (o nervio ampular posterior) fue propuesta por Gacek [33] en 1974 para tratar a los pacientes que presentaban recidivas de vértigos posicionales paroxísticos benignos a pesar del tratamiento médico y de la kinesiterapia (maniobra liberadora de Semon).

Técnica

Gacek [34] realiza esta operación bajo anestesia local y por vía del conducto. Meyerhoff [70] y Silverstein [101] proponen una vía retroauricular combinada, Epley [26] prefiere una vía endaural ampliada pero que incluye una anestesia general.

La ventana redonda debe estar bien expuesta. Para lograrlo, suele ser preciso un fresado de su borde anterior y del subículo para ver bien los límites inferiores y posteriores de la fosa redonda. El tímpano secundario se identifica bien buscando por medio de la movilización osicular «el reflejo de la redonda».

Utilizando una microfresa diamantada de 0,5 a 1 mm de diámetro precisamente situada a nivel de la depresión del suelo de la ventana redonda, en posición quirúrgica, se realiza un fresado de 2 mm de profundidad para alcanzar selectivamente la porción intermedia del nervio singular *(fig. 15).*

La localización del nervio singular puede ser ligeramente variable en un eje vertical. No obstante, sólo en el 80 % de los casos se ubica exactamente. La identificación del nervio ampular posterior es precisada por el paciente, que siente un vértigo o un dolor. La sección se realiza entonces con un microgancho.

Indicaciones

Son infrecuentes debido al elevadísimo porcentaje de curación de los vértigos posicionales paroxísticos benignos (el 90 % para Semon, 1989; 100 % para Epley, 1992). Además, el paciente debe estar sumamente afectado por sus vértigos posicionales para aceptar la posibilidad de una pérdida de la audición.

La neurotomía del nervio ampular posterior se debe proponer en los casos de los pacientes que padecen vértigos paroxísticos desde hace más de 1 año a pesar de una kinesiterapia bien realizada.

Resultados

La eficacia de la técnica parece importante, puesto que Gacek refiere el 97 % de buenos resultados con desaparición completa del vértigo posicional. Además, 7 pacientes han podido ser sometidos a una neurotomía bilateral. El riesgo auditivo presenta valoraciones diversas: 4 % para Gacek, 20 % para Meyerhoff.

OCLUSIÓN DEL CONDUCTO SEMICIRCULAR POSTERIOR

Es propuesta por Parnes y McClure [81] en 1990 para sustituir la técnica de neurotomía de Gacek. Se basan en dos argumentos:

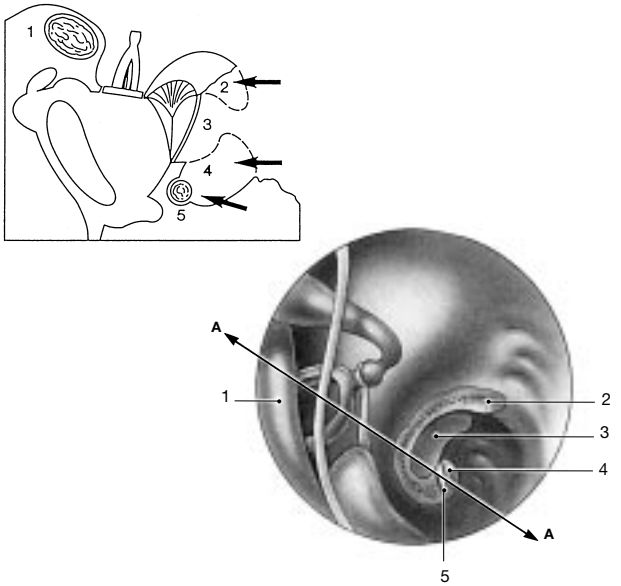

15 *Neurectomía ampular posterior. Técnica de Gacek.*
A. Plano de corte.
Vía endaural y exposición de la membrana de la ventana redonda. Zonas de fresado (flecha).
1. Nervio facial; 2. borde anterior de la ventana redonda; 3. ventana redonda; 4. piso de la ventana redonda; 5. nervio ampular posterior.

— evitar la aparición de eventuales dificultades de identificación del nervio ampular posterior;
— la oclusión experimental en el animal no conlleva una afectación auditiva.
No obstante, esta última afirmación no está corroborada por los experimentos desafortunados de la cirugía del saco endolinfático o del acceso retrolaberíntico.

Técnica

Mediante una vía retroauricular, se realiza una mastoidectomía para esqueletizar con la fresa el conducto semicircular posterior y exponer el conducto membranoso con el fin de realizar una fenestración.
Se proponen tres variantes:
— la abertura puntiforme del conducto membranoso y la oclusión a este nivel con ayuda de polvo de hueso mezcladoa con cola de fibrina [81];
— la fenestración-compresión del conducto membranoso por medio de polvo de hueso o de cera de Horsley [25, 82];
— la cicatriz fibrosa con láser [3].

Resultados

Las series y los estudios prospectivos son aún limitados. En el período postoperatorio, las crisis vertiginosas se describen durante 2 a 3 semanas. Después de este plazo, el control del vértigo posicional recidivante parece confirmarse. La evaluación auditiva se evalúa en forma diferente según los autores, pudiendo alcanzar en el 50 % de los casos una pérdida auditiva.

Fístula perilinfática

La fístula perilinfática es un escape de líquido perilinfático por una comunicación anómala entre el oído medio y el laberinto óseo.

Es tal vez el tema más discutido en otología. En la actualidad, los otólogos están divididos en dos campos: «los creyentes y los no creyentes» [10].
Esta controversia aún existe debido a la ausencia de pruebas diagnósticas preoperatorias fiables y a la frecuente imposibilidad de aportar documentos intraperatorios.

Historia

Descrito por primera vez por Escat (1987), el concepto de fístula perilinfática es un hecho reciente. Ha sido señalado en primer lugar después de cirugía platinaria (Steffen, 1963), tras un traumatismo (Fee 1968, Goodhill 1971) y barotraumatismo Pullen (1979). Las formas espontáneas también han sido descritas desde la primera publicación de Stroud y Calcaterra (1970) [10, 53, 95].

Indicaciones

El problema fundamental radica en la indicación de la exploración quirúrgica del oído medio [103].
Los signos clínicos no son específicos:
— sordera progresiva o sordera fluctuante;
— vértigos de tipo periférico, a veces posicionales;
— acufenos y plenitud auricular.
Dos circunstancias etiológicas harán evocar la posibilidad de una fístula laberíntica:
— una cirugía previa del oído medio, principalmente platinario;
— los antecedentes traumáticos, sobre todo locales (bofetadas).
En este contexto clínico, se debe efectuar una exploración quirúrgica, la cual es incluso una semiemergencia para prevenir la agravación de la hipoacusia y esperar una mejoría auditiva en el 25 al 34 % de los casos.
Los exámenes complementarios de diagnóstico por imágenes (tomografía computadorizada de los peñascos) pueden ayudar a la indicación quirúrgica al revelar un neumolaberinto, que es patognomónico de una fístula [9] o de las anomalías morfológicas [108] (síndrome de Mondini, acueducto ancho del caracol, defecto del fondo del conducto auditivo interno, defecto de la fisura de Hyrtl). Estas anomalías suelen revelarse más por una sintomatología coclear que vestibular.
En el niño, para Weber [108], la fístula perilinfática está asociada a de una malformación del oído interno en el 31 % de los casos y a una malformación del oído medio en el 81 % (estribo malformado, esencialmente). Las fístulas espontáneas aisladas constituyen el 32 % de los casos para Angelard [2].

Técnica

Se trata de una exploración del oído medio realizada por la vía endaural bajo anestesia general o local.
La fístula laberíntica, muy a menudo poco evidente, requiere un examen atento y minucioso de las dos ventanas, oval y redonda, después de haber eliminado del oído todo líquido de infiltración o de irrigación y toda hemorragia.
La platina, la fissula ante fenestrum, la membrana de la ventana redonda, y el borde posterior de la ventana redonda son las zonas de dehiscencia más frecuentes.
Existen diversos recursos para confirmar la realidad de la fístula:
— compresión del abdomen o de la vena yugular para aumentar la presión de los líquidos meníngeos y de la perilinfa;
— endoscopia para erradicar las dudas, aunque el problema de la identificación real de la fístula permanece;
— identificación del líquido perilinfático [58].

El porcentaje de exploración positiva varía entre el 13 y el 89 % [2, 40, 47]. La fístula, una vez reconocida, será recubierta con un ancho injerto conjuntivo mantenido por cola biológica y esponja reabsorbible de gelatina. Este procedimiento no es «ideal», ya que Seltzer y McCabe [95] en una serie de 91 fístulas señalaron el 21 % de recidivas.

En el caso de malformación del oído interno con sordera, los autores concuerdan en la necesidad de obliterar no sólo la fístula sino a veces también el laberinto [60].

Si la exploración de la caja ha sido negativa, la mayoría de los autores recubren sistemáticamente la ventana oval y la ventana redonda con un injerto conjuntivo.

El problema de esta cirugía estriba en que una exploración considerada negativa para un cirujano puede ser positiva para otro [10].

Resultados

Son difíciles de analizar debido a la gran disparidad de las indicaciones.

Los vértigos muy a menudo se curan definitivamente después del tratamiento de la fístula posquirúrgica o postraumática.

En cambio, en las formas llamadas espontáneas. Weider [109] menciona el 38 % de casos que necesitan otro procedimiento quirúrgico para controlar la sintomatología vertiginosa.

Conflictos vasculonerviosos

Historia

La compresión de las raíces de los pares craneales por un bucle vascular a nivel del ángulo pontocerebeloso ha sido demostrado como una causa de neuralgia facial o de espasmo hemifacial [35, 55, 67].

Resulta posible que un bucle vascular pueda acarrear un conflicto nociceptivo a nivel del VIII par craneal.

McCabe y Harkel [61] observaron 8 pacientes cuya sintomatología era compatible con el diagnóstico de enfermedad de Ménière y que presentaban un bucle vascular que comprimía el nervio vestibular. Pero todos estos pacientes han sido todos tratados por neurotomía vestibular y no mediante cirugía de descompresión. Jannetta [55], Moller [75, 76] registraron 41 pacientes que presentaban vértigos posicionales invalidantes con conflicto arteria-nervio y que fueron sometidos a un acto quirúrgico.

Benecke y Hitselberger [8] publican un caso de conflicto, nervio vestibular-arteria vertebral, tratado por sección del nervio vestibular.

Fisiopatología

El conflicto arteria-nervio sería provocado por un fenómeno mecánico de compresión de una arteria con trayecto aberrante que desplace la raíz nerviosa, o por un fenómeno bioeléctrico de estímulo del nervio mismo por el campo eléctrico provocado por la corriente sanguínea de cada pulsación. La intimidad del contacto arteria-nervio, la pared arterial ateromatosa, la ausencia de vaina alrededor de las raíces nerviosas y la proximidad de los nódulos del nervio son los elementos que pueden conducir a la inducción de una espina irritativa vasculonerviosa. Las dos hipótesis no son incompatibles y se complementan muy bien. La desmielinización del nervio es la manifestación anatomopatológica de la realidad del conflicto.

Schwaber [94] describe las lesiones de fibrosis y de neuronitis como elementos que podrían inducir por fragilización del tracto nervioso un conflicto por contacto vascular.

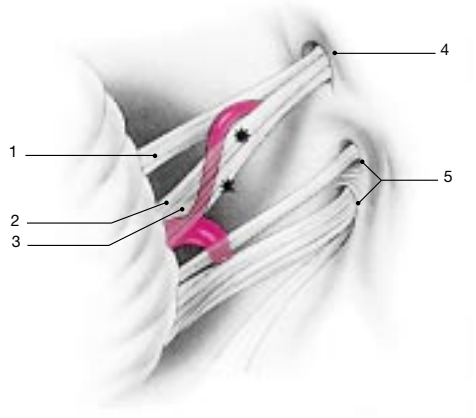

16 *Conflicto arteria-nervio.*
Vista quirúrgica del lado derecho por vía retrosigmoide del ángulo pontocerebeloso.
1. Nervio facial; 2. nervio vestibular; 3. nervio coclear VII y VIII, paquete acusticofacial; 4. conducto auditivo interno; 5. agujero rasgado posterior.
** Zonas de posible conflicto entre el nervio vestibular y la arteria cerebelosa posteroinferior y/o la arteria vertebral.*

Pero la frecuencia de bucles arteriales observados por los anatomistas y por los cirujanos en contacto con el paquete acusticofacial hace que esta hipótesis continúe siendo muy controvertida. Además, los exámenes audiovestibulares intraperatorios no son específicos. No obstante, la existencia de una sordera de tipo retrococlear es un buen signo de orientación. El diagnóstico por imágenes médico, RM en secuencia ciss, si bien pone en evidencia un bucle arterial en contacto con el paquete acusticofacial no puede aseverar su carácter patológico. Solamente la exploración quirúrgica podrá afirmar el diagnóstico.

Técnica

La operación se realiza por un acceso retrosigmoide y mediante la exposición del paquete acusticofacial.

El conflicto arteria-nervio suele localizarse a nivel de la zona de penetración en el surco bulboprotuberancial de la raíz nerviosa vestibular.

Su localización exacta se ha logrado gracias a la técnica de endoscopia del ángulo pontocerebeloso.

La arteria cerebelosa inferoanterior puede comprimir y crear una marca por encima del nervio vestibular.

La arteria cerebelosa posteroinferior y la arteria vertebral pueden empujar de abajo hacia arriba al nervio acústico y crear una marca a nivel del surco bulboprotuberancial *(fig. 16).*

La cirugía de descompresión vascular consiste en separar y alejar la arteria causante, e interponer entre la arteria y el nervio un fragmento de esponja de Teflón, el cual mantiene alejada la arteria y desempeña el papel de aislante eléctrico.

Esta maniobra de descompresión no siempre es posible debido a la posición de la arteria o a sus anclajes vasculares.

En el caso de una sintomatología vertiginosa, los autores prefieren en vez de una descompresión hipotética, una neurotomía vestibular asociada, que es más segura en cuanto a sus resultados [94].

Resultados

Únicamente Jannetta y Moller [76] poseen una experiencia de esta cirugía de descompresión en el tratamiento de los vértigos.

La curación de los síntomas puede ser tardía (18 meses), y en ese caso el 75 % de los pacientes considera la operación como un éxito.

Como el acceso quirúrgico es el mismo, es preferible efectuar una neurotomía vestibular, a la vez más simple y eficaz.

Conclusión

La cirugía en el tratamiento de los vértigos es poco habitual pues corresponde esencialmente a la enfermedad de Ménière, de por sí poco habitual en el conjunto de los vértigos.

Otras afecciones tratadas quirúrgicamente son aún más raras: el 1 % de los vértigos posicionales paroxísticos, las fístulas perilinfáticas, los conflictos arteria-nervio.

La cirugía de los vértigos se orienta cada vez más hacia una acción sobre las eferencias nerviosas (neurotomía vestibular, sección del nervio singular) para preservar el laberinto y su función auditiva.

Esta cirugía supone como condición previa un diagnóstico preciso basado en un análisis audiovestibular eficaz y en un diagnóstico por imágenes otoneurológico de calidad. Las nuevas exploraciones: videonistagmoscopia, videonistagmografía y posturografía, deberían contribuir ampliamente a mejorar la precisión del diagnóstico y, consecuentemente, las indicaciones terapéuticas.

Cualquier referencia a este artículo debe incluir la mención del artículo original: Magnan J, Chays A et Locatelli P. Chirurgie des vertiges. Encycl Méd Chir (Editions Scientifiques et Médicales Elsevier SAS, Paris, tous droits réservés), Techniques chirurgicales - Tête et cou, 46-045, 1994, 16 p.

Bibliografía

[1] **AMEDEE RG, NORRIS LH, RISEY JA.** Selective chemical vestibulectomy : preliminary results with human application. Otolaryngol Head Neck Surg **1991** ; 105 : 107-112

[2] **ANGELARD B, FRANCOIS M, VIALA P, NARCY P.** Fistule périlymphatique. Ann Otolaryngol **1991** ; 105 : 446-450

[3] **ANTHONY PF.** Partitioning of the labyrinth : application in benign paroxysmal positional vertigo. Am J Otol **1991** ; 12 : 388-393

[4] **APPAIX M.** La neurectomie vestibulaire [Thèse médecine]. Aix-Marseille II. **1975**

[5] **ARENBERG IK, STAHLE J.** Endolymphatic sac valve implant surgery. Laryngoscope **1979** ; 89 (suppl 17) : 21-25

[6] **ARENBERG IK, BALKANY TJ.** Revision endolymphatic sac and duct surgery for recurrent Meniere's disease and hydrops failure analysis and technical aspects. Laryngoscope **1982** ; 92 : 1279-1284

[7] **AUBRY M, OMBREDANNE M.** Deux cas de section partielle du nerf auditif avec guérison des vertiges et conservation de l'audition. Ann Otolaryngol Chir Cervicofac **1935** ; 539-559

[8] **BENECKE J, HITSELBERGER WE.** Vertigo caused by basilar artery compression of the eight nerve. Laryngoscope **1988** ; 98 : 807-809

[9] **BORDURE P, LEGENY F, CALAIS C, LOEAC D, BEAUVILLAIN C.** Pneumolabyrinthine et fistule périlymphatique après stapedectomie. Ann Otolaryngol Chir Cervicofac **1990** ; 107 : 359-362

[10] **BRACKMANN DE.** Surgical treatment of vertigo. J Laryngol Otol **1990** ; 104 ; 849-859

[11] **BRACKMANN DE, HITSELBERGER W.** Retrolabyrinthine approach : technique and newer indications. Laryngoscope **1978** ; 88 : 286-297

[12] **BRACKMANN DE, NISSEN R.** Meniere disease : results of treatment with the endolymphatic subarachnoid shunt compared with endolymphatic mastoid shunt. Am J Otol **1987** ; 8 : 275-282

[13] **BREMOND G, GARCIN M.** Microsurgical approach to the cerebellopontine angle. J Laryngol **1975** ; 89 : 237-248

[14] **BREMOND G, GARCIN M, MAGNAN J, BONNEAU G.** L'abord a minima de l'espace pontocérébelleux. Cah ORL **1974** ; 9 : 443-460

[15] **BREMOND G, MAGNAN J, CHAYS A.** Résultats de la neurotomie vestibulaire par voie postérieure rétrosigmoïde. Rev Laryngol **1988** ; 109 : 75-78

[16] **BREMOND G, MAGNAN J, CHAYS A, ULMER E.** Problèmes diagnostiques et thérapeutiques au cours des formes associées de la maladie de Ménière. Ann Otolaryngol Chir Cervicofac **1989** ; 106 : 281-289

[17] **BREMOND G, MAGNAN J, MILLIET JR.** La neurotomie par voie postérieure rétrosigmoïde. Ann Otolaryngol Chir Cervicofac **1984** ; 101 : 103-107

[18] **CANNONI M, PECH A, ZANARET M.** La neurectomie vestibulaire dans la maladie de Ménière. Ann Otolaryngol Chir Cervicofac **1985** ; 102 : 551-660

[19] **CANNONI M, PELLET W, ZANARET M, SCAVENNEC C, COLLIGNON G.** Les voies d'abord du rocher. **Encycl Med Chir** (Paris, France). Oto-rhino-laryngologie, 20052 A[10]. **1985**

[20] **CHARACHON R, ACOYER B.** Neurectomie vestibulaire ou décompression du sac endolymphatique. JF ORL **1975** ; 25 : 801-811

[21] **CHOUARD C, MEYER B.** Chirurgie des vertiges. **Encycl Med Chir** (Paris, France). Oto-rhino-laryngologie, 20210 A[10]. **1976**

[22] **CODY DT, McDONALD TJ.** Tack operation for idiopathic endolymphatic hydrops : an update. Laryngoscope **1983** ; 93 : 1416-1418

[23] **DANDY WE.** The surgical treatment of Meniere's disease. Surg Gynecol Obstet **1941** ; 72 : 421-425

[24] **De la CRUZ A, McELVEEN JT.** Hearing preservation in vestibular neurectomy. Laryngoscope **1984** ; 94 : 874-877

[25] **DINGLE AF, HAWTHORNE MR, KUMAR BU.** Fenestration and occlusion of the posterior semicircular canal for benign positional vertigo. Clin Otolaryngol **1992** ; 17 : 300-302

[26] **EPLEY JM.** Singular neurectomy. Hypotympanotomy approach. Otolaryngol Head Neck Surg **1980** ; 80 : 304-309

[27] **FICK J.** Meniere's disease : etiology and a new surgical approach : sacculotomy. J Laryngol Otol **1966** ; 80 : 288-306

[28] **FISCH U.** Neurectomy of the vestibular nerve. Acta ORL (Belg) **1971** ; 25 : 729-732

[29] **FISCH U.** Excision of Scarpa's ganglion. Arch Otolaryngol **1973** ; 97 : 147-149

[30] **FISCH U.** Vestibular nerve section for Meniere's disease. Am J Otol **1984** ; 5 : 543-545

[31] **FLUUR E, TOVI D.** Microscopic intracranial section of vestibular nerve. Acta Otolaryngol (Stockholm) **1965** ; 59 : 604-606

[32] **FREYSS G.** La compensation. In : A Morgon et coll. eds. Données actuelles sur la physiologie et la pathologie de l'oreille interne. Librairie Arnette. Paris. **1990**

[33] **GACEK RR.** Transection of the posterior ampullary nerve for the relief of benign paroxysmal positional vertigo. Ann Otol Laryngol **1974** ; 83 : 596-605

[34] **GACEK RR.** Singular neurectomy update II. Review of 102 cases. Laryngoscope **1991** ; 101 : 855-862

[35] **GANDOLFI A, ZINI C, PASANISI E.** La décompression neurovasculaire dans les conflits vasculo-nerveux. Rev Laryngol **1986** ; 107 : 239-241

[36] **GARCIA-IBANEZ E, GARCIA-IBANEZ JL.** Cirurgia del conducto auditivo interno. Garcia Sicilia. Madrid. **1973**

[37] **GARCIA-IBANEZ E, GARCIA-IBANEZ J.** Middle fossa vestibular neurectomy : a report of 372 cases. Oto Laryngol Head Neck Surg **1980** ; 88 : 486-490

[38] **GAVILAN J, GAVILAN C.** Middle fossa vestibular neurectomy : long term results. Arch Otolaryngol **1984** ; 110 : 785-787

[39] **GITENET P.** Les voies d'abord de l'oreille interne [Thèse]. Université. Aix-Marseille II. **1973**

[40] **GLASSCOCK ME, HART MJ, ROSDEUTSCHER J, BHANSALI S.** Traumatic perilymphatic fistula : how long can symptoms persist ? A follow up report. Am J Otol **1992** ; 13 : 333-338

[41] **GLASSCOCK ME, HUGUES GB, DAVIS WE, JACKSON CG.** Labyrinthectomy versus middle fossa vestibular nerve section in Meniere's disease. Ann Otol Rhinol Laryngol **1980** ; 89 : 318-324

[42] **GLASSCOCK ME, THEDINGER B, CHEVA R, JACKSON CG.** An analysis of the retrolabyrinthine vs the retrosigmoid vestibular nerve section. Otolaryngol Head Neck Surg **1991** ; 104 : 88-95

[43] **GOIN D, MISCHKE R, ESSES B, YOUNG D, PRIEST E.** Hearing results from endolymphatic sac surgery. Am J Otol **1992** ; 13 : 393-397

[44] **GOLDENBERG RA, JUSTUS MA.** Endolymphatic mastoid shunt for Meniere's disease : do results change overtime ? Laryngoscope **1990** ; 100 : 141-145

[45] **GRAHAM MD, KEMINK JL.** Transmastoid labyrinthectomy : surgical management of vertigo in the nonserviceable hearing ear. Am J Otol **1984** ; 4 : 295-299

[46] **GREEN J, SHELTON C, BRACKMANN D.** Middle fossa vestibular neurectomy in retrolabyrinthine neurectomy failures. Arch Otolaryngol **1992** ; 118 : 1058-1060

[47] **HALVEY A, SADE J.** The perilymphatic fistula. Am J Otol **1983** ; 5 : 109-112

[48] **HAMMERSCHLAG PE, SCHUKNECHT HF.** Transcanal labyrinthectomy for intractable vertigo. Arch Otolaryngol **1981** ; 107 : 152-156

[49] **HAUSLER R, KASPER A.** Triple monitoring électrophysiologique peropératoire de la neurotomie vestibulaire. Ann Otolaryngol Chir Cervicofac **1991** ; 108 : 319-323

[50] **HITSELBERGER WE, PULEC JL.** Retrolabyrinthine trigeminal nerve section. Arch Otolaryngol **1972** ; 96 : 412-415

[51] **HOUSE WF.** Surgical exposure of the internal auditory canal and its contents through the middle cranial fossa. Laryngoscope **1961** ; 71 : 1363-1385

[52] **HOUSE WF.** Subarachnoid shunt for drainage endolymphatic hydrops. Laryngoscope **1962** ; 72 : 713-729

[53] **HUGUES G.** A new decade of surgery of vertigo. Am J Otol **1981** ; 2 : 391-401

[54] **HUGUES G, HAHN J.** Surgery for vertigo : update 1985. Am J Otol **1985** ; 6 : 423-427

[55] **JANNETTA PJ, MOLLER MB, MOLLER AR.** Disabling positional vertigo. N Engl J Med **1984** ; 310 : 1700-1705

[56] **KEMINK JL, HOFF JT.** Retrolabyrinthine vestibular nerve section. Laryngoscope **1986** ; 96 : 33-36

[57] **LACOUR M, TOUPET M, DENISE P.** La compensation vestibulaire. Rev ONO **1989** ; 34 : 3-191

[58] **LEGENT F.** Communication Société de Laryngologie des Hôpitaux de Paris 17 mai **1992**

[59] **LEVINE SC, GLASSCOCK M, McKENNAN KX.** Long-term results of labyrinthectomy. Laryngoscope **1990** ; 100 : 125-127

[60] **LUNTZ M, FRANK I, YUROVITZKI J, BERGER G, SADE J.** Large perilymph fistulas. Am J Otol **1986** ; 7 : 282-286

[61] **McCABE BF, HARKER LA.** Vascular loop as a cause of vertigo. Ann Otol Rhinol Laryngol **1983** ; 92 : 542-543

[62] **McELVEEN JT, BRACKMANN DE, HITSELBERGER WE.** Vestibular nerve section in patients with chronic otitis media. Politzer Society Alghero. **1986**

[63] **McELVEEN JT, HITSELBERGER WE, BRACKMANN DE.** Retrolabyrinthine vestibular nerve section : a viable alternative to the middle fossa approach. Otolaryngol Head Neck Surg **1984** ; 92 : 136-140

[64] **McELVEEN JT, SHELTON C, HITSELBERGER WE, BRACKMANN DE.** Retrolabyrinthine vestibular neurectomy : a reevaluation. Laryngoscope **1988** ; 98 : 502-506

[65] **MAGNAN J, BREMOND G, CHAYS A, GIGNAC D, FLORENCE A.** Vestibular neurotomy by retrosigmoid approach. Am J Otol **1991** ; 12 : 101-104

[66] **MAGNAN J, CHAYS A.** La neurotomie vestibulaire. JF ORL **1992** ; 41 : 89-97

[67] **MAGNAN J, CHAYS A, CACES F et coll.** Apport de l'endoscopie de l'angle pontocérébelleux par voie rétrosigmoïde. Neurinomes et conflits vasculo-nerveux. Ann Otolaryngol Chir Cervicofac **1993** ; 110 : 259-265

[68]. **MAGNAN J, SERIAT-GAUTHIER B, CHAYS A, BREMOND G.** Anatomie microchirurgicale du conduit auditif interne et conservation de l'audition. In : Fraysse B, Lazorthes Y eds. Neurinomes de l'acoustique. Edition Médicale Pierre Fabre. **1988** ; pp 163-174

[69] **MARTIN H, MARTIN C, JACQUIN F.** De la chirurgie du vertige... la platino décompressive. Cah ORL **1987** ; 22 : 249-268

[70] **MEYERHOFF WL.** Surgical section of the posterior ampullary nerve. Laryngoscope **1985** ; 95 : 933-935

[71] **MEYERHOFF WL, POLLOCK KJ.** A patient oriented approach to perilymph fistula. Arch Otolaryngol Head Neck Surg **1990** ; 116 : 1317-1319

[72] **MILLEN SJ, MEYER GA.** Retrosigmoid intracanicular vestibular nerve section : an alternative surgical approach for Meniere's disease. Am J Otol **1986** ; 7 : 330-332

[73] **MILLIET JR.** La voie postérieure rétrosinusale dans la chirurgie otoneurologique [Thèse médecine]. Université Aix-Marseille II, **1982**

[74] **MOFFAT DA, TONER JG, BAGULEY DM, HARDY DG.** Posterior vestibular neurectomy. J Laryngol Otol **1991** ; 105 : 1002-1003

[75] **MOLLER MB.** Vascular compression of the eighth cranial nerve as a cause of vertigo. Keio J Med **1991** ; 40 : 146-150

[76] **MOLLER MB, MOLLER AR, JANNETTA PJ, SEKHAR L.** Diagnosis and surgical treatment of disabling positional vertigo. J Neurosurg **1986** ; 64 : 21-24

[77] **MONSELL E, SHELTON C.** Labyrinthectomy with streptomycine infusion : early results of a multicenter study. Am J Otol **1992** ; 13 : 416-422

[78] **NEDZELSKI JM, SCHESSEL DA, BRYCE GE, PLEIDERER AG.** Chemical labyrinthectomy : local application of gentamicin for the treatment of unilateral Meniere's disease. Am J Otol **1992** ; 13 : 18-22

[79] **N'GUYEN C, BRACKMANN DE, CRANE R, LINTHICUM F, HITSELBERGER WE.** Retrolabyrinthine vestibular nerve section : evaluation of technical modification in 143 cases. Am J Otol **1992** ; 13 : 328-332

[80] **PAPARELLA MM, SAJJADI H.** Endolymphatic sac enhancement. Am J Otol **1987** ; 8 : 294-300

[81] **PARNES LS, McCLURE JA.** Posterior semicircular canal occlusion for intractable benign paroxysmal positional vertigo. Ann Otol Rhinolaryngol **1990** ; 99 : 330-334

[82] **PARNES LS, McCLURE JA.** Posterior semicircular canal occlusion in the normal hearing ear. Otolaryngol Head Neck Surg **1991** ; 104 : 52-57

[83] **PEROUSE AR.** Traitement chirurgical de la maladie de Ménière [Thèse médecine]. Grenoble. **1992**

[84] **PORTMANN G.** Vertigo surgical treatment by opening the saccus endolymphaticus. Arch Otolaryngol **1927** ; 6 : 309-315

[85] **PORTMANN M.** Vestibular neurectomy : the pre-sigmoid approach. Video Otology **1988** ; 7 : 6-9

[86] **PORTMANN M, BEBEAR JP.** Etat actuel de la chirurgie du sac endolymphatique et de la neurectomie vestibulaire. Rev Laryngol Otol Rhinol **1986** ; 107 : 235-237

[87] **PORTMANN M, STERKERS JM, CHARACHON R, CHOUARD CH.** Le conduit auditif interne. Rapport Soc Fr ORL. Arnette. Paris. **1973**

[88] **PRIMROSE WJ, SMYTH GD, KERR AG, GORDON DS.** Vestibular nerve section and saccus decompression an evaluation of long-term results. J Laryngol Otol **1986** ; 100 : 775-784

[89] **ROBIER A, GOGA D.** La voie rétrolabyrinthique. Technique et indications. **Encycl Med Chir** (Paris, France). Oto-rhino-laryngologie. 20210 A^{10}. **1983**

[90] **RUCKENSTEIN M, RUTKA J, HAWKE M.** The treatment of Meniere's disease : Torok revisited. Laryngoscope **1991** ; 101 : 211-218

[91] **SCHARF B, NADOL J, MAGNAN J, CHAYS A, MARCHIONI A.** Efferent input does not improve the detection of tones in Monaural Noise. In sensory research, Lawrence Erlbaum associates. **1993** ; 299-306

[92] **SCHUKNECHT HF.** Cochleosacculotomy for Meniere's disease. Laryngoscope **1982** ; 92 : 853-858

[93] **SCHUKNECHT HF.** Endolymphatic hydrops : cant it be controlled ? Ann Otol Rhinol Laryngol **1986** ; 95 : 36-39

[94] **SCHWABER MK, WHETSELL WO.** Cochleovestibular nerve compression syndrome. Vestibular nerve histopathology and theory of pathophysiology. Laryngoscope **1992** ; 102 : 1030-1036

[95] **SELTZER S, McCABE BF.** Perilymphe fistula : the Iowa Experience. Laryngoscope **1986** ; 96 : 37-49

[96] **SILVERSTEIN H.** The retrolabyrinthine approach to the cerebello-pontine angle. In : Silverstein H, Norrel H eds. Neurological surgery of the ear (vol 2). Aesculapius Publishing. Birmingham. **1978** ; pp 318-322

[97] **SILVERSTEIN H, NORRELL H.** Microsurgical posterior fossa vestibular neurectomy. Skull base surgery **1991** ; 1 : 16-25

[98] **SILVERSTEIN H, NORRELL H, HABERKAM T.** A comparison of retro-sigmoid IAC, retrolabyrinthine and middle fossa vestibular neurectomy for treatment of vertigo. Laryngoscope **1987** ; 97 : 165-173

[99] **SILVERSTEIN H, SMOUHA E, JONES R.** Natural history versus surgery for Meniere's disease. Otolaryngol Head Neck Surg **1989** ; 100 : 6-16

[100] **SILVERSTEIN H, WANAMAKER H, FLANZER J, ROSENBERG S.** Vestibular neurectomy in the United States 1990. Am J Otol **1992** ; 13 : 23-30

[101] **SILVERSTEIN H, WHITE DW.** Wide surgical exposure for singular neurectomy in the treatment of benign positional vertigo. Laryngoscope **1990** ; 100 : 701-706

[102] **SMITH M.** Use of carbon dioxide ultra pulse laser in neurosurgery of the ear. Politzer Society Cortina d'Ampezzo 15-21 mars **1992**

[103] **STERKERS JM, BATISSE R, GANDON J, CANNONI M, VANEECLOO JM.** Les voies d'abord du rocher. Rapport Soc Fr ORL. Arnette. Paris. **1984**

[104] **STERKERS JM, SEMON A.** Surgical treatment of vertigo and vestibular rehabilitation. Otolaryngol Head Neck Surg **1993** ; 108 : 485

[105] **THOMSEN J, BRETLAU P, TOS M, JOHNSEN NJ.** Placebo effect for Meniere's disease. Arch Otolaryngol **1981** ; 107 : 271-277

[106] **TRAN BA HUY P, BRETTE MD, CHIC M.** Maladie de Ménière. **Encycl Med Chir** (Paris, France). Oto-rhino-laryngologie. 20205 A^{10}. **1989** ; 18 p

[107] **VANEECLOO FM, PIQUET J, JANSSEN B, ANGOT A, DENAUVILLE C.** Intérêt de la neurectomie vestibulaire par voie sus-pétreuse dans la maladie de Ménière. Ann Otolaryngol **1986** ; 103 : 373-377

[108] **WEBER P, PEREZ B, BLUESTONE C.** Congenital perilymphatic fistula and associated middle ear abnormalities. Laryngoscope **1993** ; 103 : 160-164

[109] **WEIDER DJ.** Treatment and management of perilymphatic fistula : a new Hampshire experience. Am J Otol **1992** ; 13 : 158-166

[110] **WIELINGA EW, SMYTH GD.** Long-term results of sacculotomy in older patients. Ann Otol Rhinol Laryngol **1989** ; 98 : 803-806

[111] **WIGAND ME, HAID T, RETTINGER G.** The enlarged transtemporal approach to the cerebellopontine angle. Technique and indications. Acta Otorhinol Ital **1982** ; 2 : 571-582

[112] **ZANARET M.** La voie sus-pétreuse [Thèse médecine]. Université Aix-Marseille II. **1979**

[113] **ZINI C, MAZZONI A, GANDOLFI A, SANNA M, PASANISI E.** Retrolabyrinthine versus middle fossa vestibular neurectomy. Am J Otol **1988** ; 109 : 75-78